

I PREPARATI EMATOLOGICI

**APPUNTI AD USO DEI MICROSCOPISTI
DILETTANTI**

Marco Brusadin

ROMA - 2008
– PRO MANUSCRIPTO –

AVVERTENZE SUL COPYRIGHT



Questi APPUNTI su I PREPARATI EMATOLOGICI sono rivolti ai Microscopisti dilettanti.

Sono stati rilasciati - a titolo completamente gratuito - sotto la Licenza:

Creative Commons Attribuzione-Non commerciale-Non opere derivate 2.5 Italia.

Per leggere una copia della licenza visita il sito web <http://creativecommons.org/licenses/by-nc-nd/2.5/it/>.

L'OPERA È MESSA A DISPOSIZIONE SULLA BASE DEI TERMINI DELLA PRESENTE LICENZA "CREATIVE COMMONS PUBLIC LICENCE" ('CCPL' O 'LICENZA').

L'OPERA È PROTETTA DAL DIRITTO D'AUTORE E/O DALLE ALTRE LEGGI APPLICABILI.

OGNI UTILIZZAZIONE DELL'OPERA CHE NON SIA AUTORIZZATA AI SENSI DELLA PRESENTE LICENZA O DEL DIRITTO D'AUTORE È PROIBITA.

CON IL SEMPLICE ESERCIZIO SULL'OPERA DI UNO QUALUNQUE DEI DIRITTI QUI DI SEGUITO ELENCATI, TU ACCETTI E TI OBBLIGHI A RISPETTARE INTEGRALMENTE I TERMINI DELLA PRESENTE LICENZA AI SENSI DEL PUNTO 8.f.

IL LICENZIANTE CONCEDE A TE I DIRITTI QUI DI SEGUITO ELENCATI A CONDIZIONE CHE TU ACCETTI DI RISPETTARE I TERMINI E LE CONDIZIONI DI CUI ALLA PRESENTE LICENZA.



Creative Commons License Deed

Attribuzione - Non commerciale - Non opere derivate 2.5 Italia

Tu sei libero:

- di riprodurre, distribuire, comunicare al pubblico, esporre in pubblico, rappresentare, eseguire e recitare quest'opera



Alle seguenti condizioni:

Attribuzione. Devi attribuire la paternità dell'opera nei modi indicati dall'autore o da chi ti ha dato l'opera in licenza e in modo tale da non suggerire che essi avallino te o il modo in cui tu usi l'opera.

Non commerciale. Non puoi usare quest'opera per fini commerciali.

Non opere derivate. Non puoi alterare o trasformare quest'opera, né usarla per crearne un'altra.

- Ogni volta che usi o distribuisi quest'opera, devi farlo secondo i termini di questa licenza, che va comunicata con chiarezza.
- In ogni caso, puoi concordare col titolare dei diritti utilizzi di quest'opera non consentiti da questa licenza.
- Questa licenza lascia impregiudicati i diritti morali.

Le utilizzazioni consentite dalla legge sul diritto d'autore e gli altri diritti non sono in alcun modo limitati da quanto sopra.

Questo è un riassunto in linguaggio accessibile a tutti del [Codice Legale \(la licenza integrale\)](#).

PREFAZIONE

Ho voluto, con questi modesti APPUNTI, fornire ai microscopisti dilettanti un piccolo, agevole ausilio nell'esame dei preparati ematologici da esaminare al microscopio ottico. Non ho alcuna pretesa di esaustività: memore di tante pregresse difficoltà, anche economiche, nel reperire testi adeguati ho semplicemente voluto presentare alcune tecniche tra le più note e usate, corredandole di una iconografia che spero sufficiente a fornire le nozioni di base.

Probabilmente il lettore più esperto troverà delle variazioni rispetto a quanto riportato da qualche "sacro testo": le difformità sono state suggerite dalla variabilità dei coloranti che si trovano in commercio e che differiscono - spesso notevolmente - non solo da Produttore a Produttore, ma talvolta anche da Lotto a Lotto.

Poiché "l'appetito vien mangiando", il lettore che desiderasse maggiori informazioni o approfondimenti potrà avvalersi della Bibliografia (anch'essa assolutamente non esaustiva) e di Internet per le proprie ricerche.

Confido che questo modesto mio contributo possa contribuire ad alleviare le fatiche (soprattutto di ricerca delle metodiche in manuali ben più ponderosi) dei principianti e, perché no?, ad avvicinare altri all'affascinante mondo delle osservazioni microscopiche ematologiche.

Ho trattato esclusivamente l'allestimento e l'esame dei preparati ematologici con la tecnica degli "strisci" di sangue periferico, omettendo i preparati da prelievo venoso e da puntato midollare in quanto queste tecniche non sono certamente alla portata dei dilettanti e sono riservate ai medici.

Ringrazio mia moglie e i miei figli per l'aiuto morale e materiale offertomi nella realizzazione di questo modesto lavoro che, senza il loro prezioso aiuto e la loro amabile comprensione, non avrebbe potuto essere realizzato.

Roma, 31 gennaio 2008

Marco Brusadin

AVVERTENZE

Ogni manipolazione, anche la più semplice, che comporti l'uso di **sostanze chimiche** è soggetta a **rischi e pericoli** per l'operatore e per gli altri: chi non fosse sufficientemente preparato - *sia a livello di nozioni sia a livello di manualità* - è vivamente pregato di **farsi aiutare da una persona esperta!**

In particolare, è bene evitare di agire in casa o in luoghi chiusi: si scelgano spazi e/o locali adeguati e, comunque, ben ventilati e sufficientemente illuminati.

Prima anche solo di stappare una bottiglia, è **indispensabile:**

- **accertarsi** - leggendo bene l'**etichetta** - del suo contenuto (che non va "annusato" per nessuna ragione!);
- **prendere visione** dei **simboli di pericolo** (infiammabilità, tossicità, ecc.) riportati sulla confezione;
- **informarsi**, se non si è più che sicuri, tramite Internet o consultando il proprio Farmacista sui **rischi** connessi.

Le "**schede di sicurezza**" delle sostanze (di tutte quelle citate in questo lavoro) sono disponibili su internet, alle rispettive voci; non fornisco i *link* relativi, perché indirizzano alle Case produttrici e non intendo fare pubblicità ad alcuno: ciascuno provveda da sé.

Inoltre, ricordo che i **prodotti chimici** non vanno assolutamente smaltiti tramite la **rete fognaria** o quella dei **rifiuti domestici**: occorre rivolgersi a **Ditte specializzate** o, se queste non fossero reperibili, al proprio Farmacista per avere lumi.

Ritengo non superfluo ricordare a tutti che è **assolutamente vietato** dalle normative vigenti (oltre che dal buon senso) **usare bottiglie non chiaramente etichettate** o che - addirittura - rechino l'etichetta di altri prodotti, soprattutto se commestibili!

Spero non ci sia bisogno di sensibilizzare tutti sulla necessità che i prodotti chimici, anche quelli apparentemente innocui, siano **tenuti assolutamente fuori della portata dei bambini e degli animali domestici**.

Inoltre, le persone che vivono con noi debbono essere informate sulla natura dei prodotti che deteniamo; anzi, sarebbe bene farne un **elenco** da tenere a disposizione **per ogni caso di emergenza o necessità**.

È bene essere informati sull'ubicazione e sulla reperibilità telefonica del più vicino **Centro Antiveneni**, a cui ci si dovrà rivolgere in ogni caso di intossicazione, anche

lieve, indicando con la maggior precisione possibile la sostanza a cui si attribuiscono i sintomi.

Infine, consiglio di tenere sempre a portata di mano un **estintore a polvere** (almeno del tipo per autovetture), stracci per asciugare eventuali liquidi (in realtà esistono vari prodotti *ad hoc*, come il **Chemizorb**[®] granulare) e acqua corrente.

Il **piano di lavoro** deve essere impermeabile e ininfiammabile: meglio il buon vecchio marmo (che peraltro si corrode e si macchia facilmente) piuttosto che il legno o i laminati plastici. L'ideale sarebbe fabbricarsene uno con maioliche bianche opportunamente cementate.

Indispensabili, poi, sono il **kit-lavaocchi**, gli **occhiali protettivi** (meglio la **maschera trasparente** tipo giardinaggio), la **maschera antipolveri** (quelle di carta), i **guanti di lattice** (meglio quelli di **vinile per solventi**, per la loro maggiore resistenza alle sostanze chimiche), il **camice da laboratorio**.

Spero sia superfluo ricordare il **divieto assoluto di fumare e di tenere fiamme libere accese** (a meno di aver adottato le **indispensabili precauzioni**).

Attenzione anche allo stato "di salute" dell'**impianto elettrico** il quale deve essere munito di presa a terra e di **salvavita**: può bastare una scintilla in un ambiente in cui siano presenti vapori di alcol, di etere o di altri infiammabili per far scoppiare un incendio.

E, infine... tanto **buon senso**: in fondo stiamo parlando di un *hobby*, non di un lavoro!

Questi APPUNTI sono rivolti a **dilettanti seri e coscienziosi**, capaci di serenità di **giudizio** e di **quell'umiltà che permette di chiedere lumi e - se occorre - anche aiuto**.

DIFFIDO chiunque dall'usare le tecniche descritte per fini diagnostici: incorrerebbe nel reato di **ESERCIZIO ABUSIVO DELLA PROFESSIONE MEDICA!**

Una raccolta dei **principali segnali di pericolo** relativi ai prodotti chimici (e altri) può essere reperita sul sito: <http://chimica.unical.it/sicurezza/signaletica.html>

In ogni caso, **NON MI ASSUMO ALCUNA RESPONSABILITA'** per le conseguenze derivate da manipolazioni che chiunque intendesse compiere a seguito della lettura di questi APPUNTI, soprattutto se effettuate in deroga alle norme di legge e di prudenza "da buon padre di famiglia".

Buone Osservazioni!

Marco Brusadin

INDICE

CAPITOLO I - L'OSSERVAZIONE DEI PREPARATI EMATOLOGICI

<i>Introduzione</i>	pag. 10
Caratteri generali del sangue normale	
Costituzione del Sangue	11
L'Esame Emocromocitometrico	13
Esame morfologico	14
a) esame a fresco	14
b) esame con colorazione vitale	14
c) esame dei preparati fissati e colorati	14
Un po' di Storia	15
Esecuzione dello Striscio	
Tecnica di esecuzione	15
Essiccamento dello Striscio	17
Allestimento dei preparati permanenti	
Fissazione	17
Colorazione di May-Grünwald - Giemsa	18
Montaggio in Balsamo (o no?)	19
Osservazione dei preparati	
Effetti dopo la colorazione di May-Grünwald - Giemsa	20
Artefatti	21
Allestimento dei preparati per l'osservazione <i>in vivo</i>	
Contrasto di Fase	23
Contrasto d'Interferenza	24
Nota sull'uso dell'acqua distillata nelle colorazioni	25
Reagenti	
Tampone Fosfati	26
Tampone Fosfato-Acido Citrico	26

CAPITOLO II - ESAME DEGLI ERITROCITI

Generalità	27
Osservazione in banda di Soret	27
Riconoscimento dei Drepanociti (Test di Itano e Pauling)	31

CAPITOLO III - ESAME DEI LEUCOCITI

Generalità	32
I Granulociti	32
Movimenti dei Granulociti	33
locomozione	33
movimenti delle granulazioni	33
movimenti del centrosoma	33
Granulociti neutrofil	34
Granulociti eosinofili	34
Granulociti basofili	35
Granulazioni tossiche	35
I Linfociti	35
Linfociti B	36
Linfociti T	36
Linfociti Null	37
I Monociti	37
Premessa	37
Morfologia dei Monociti	38
Gli Istiociti	39
Determinazione della Formula Leucocitaria	40
Metodo per l'arricchimento dei Leucociti	42
Determinazione della Formula nucleare di Arneth	43

INDICE

Determinazione della Formula nucleare di Schilling	43
Determinazione del sesso genetico	44
Riconoscimento dell'età dei Leucociti	45
Durata di vita dei Leucociti	45
CAPITOLO IV - ESAME DELLE PIASTRINE	
Generalità	47
Morfologia	48
CAPITOLO V - TECNICHE VARIE	
Misura delle dimensioni delle cellule ematiche	49
Protocollo di osservazione	51
BIBLIOGRAFIA	53
<i>AVVERTENZA</i>	56
<i>APPENDICE</i>	57

CAPITOLO I

L'OSSERVAZIONE DEI PREPARATI EMATOLOGICI

INTRODUZIONE

Nel Capitolo II di un mio precedente lavoro (“I preparati microscopici - Appunti ad uso dei principianti”, Roma, 2007, reperibile anche sul sito <http://www.funsci.com>), ho trattato dell’allestimento dei preparati ematologici descrivendo tecniche e metodiche che fossero accessibili anche ai dilettanti e ai principianti.

Preciso, peraltro, che quelle tecniche - almeno per quanto riguarda i protocolli delle colorazioni - sono del tutto analoghe a quelle usate nei laboratori professionali.

Ora, facendo riferimento al concetto di “studio” che ritengo opportuno applicare anche ai microscopisti non professionisti, cioè all’apprendimento di nozioni atte ad arricchire il bagaglio culturale personale, traendo il massimo vantaggio dall’osservazione sperimentale diretta, desidero tentare di fornire (senza pretesa di esaustività) le nozioni basilari per il riconoscimento delle cellule e delle strutture cellulari rinvenibili nel sangue dopo opportuna preparazione.

Ovviamente, chi fosse interessato ad approfondimenti più professionali è pregato di documentarsi sia con l’uso della bibliografia essenziale che ho posto in fondo a questo mio lavoro, sia consultando Internet o altre fonti bibliografiche.

Tengo comunque a precisare che le tecniche che descriverò, pur in uso nei laboratori non dotati di apparecchiature automatiche, intendono solo mettere il dilettante (e, perché no, anche lo studente) in condizione di capire meglio alcuni dati analitici.

Per approvvigionarsi del sangue necessario, non occorre assolutamente fare uso di siringhe: è meglio (per varie ragioni, non ultime la sicurezza e l’igiene) adoperare “sangue periferico” intendendo con questa locuzione indicare quello prelevato da un dito, tramite una semplice puntura con un ago sterilizzato alla fiamma e lasciato raffreddare all’aria (oppure con uno degli appositi “pungidito” munito di “lancette” sterili monouso, reperibili in farmacia e usati per l’autodeterminazione della glicemia).

CARATTERI GENERALI DEL SANGUE NORMALE

COSTITUZIONE DEL SANGUE

Il sangue è una *sospensione* di cellule in un liquido, chiamato **plasma**, costituito da acqua, sali minerali, glucidi, protidi e lipidi.

Durante la coagulazione il plasma viene privato del fibrinogeno (che, per l'appunto, entra nei meccanismi coagulativi) e - a reazione avvenuta - costituirà il **siero**.

Le cellule ematiche sono separabili mediante centrifugazione; esse sono raggruppate in tre categorie: **globuli rossi** (o *eritrociti* o, con una terminologia ormai obsoleta, *emazie*), **globuli bianchi** (o *leucociti*) e **piastrine** (o *trombociti*).

Il **volume ematico totale** è misurabile in vari modi, alcuni facenti uso di traccianti radioattivi, tutti comunque di **competenza medica**.

Il rapporto tra plasma e cellule viene misurato mediante l'**ematocrito (Ht)**.

A titolo puramente culturale/informativo, ne descrivo *una delle possibili metodiche*: in apposite provette graduate (**tubi di Wintrobe**), di lunghezza di circa 11 cm e di diametro di circa 2,5 mm, si introduce - mediante una siringa - *sangue eparinato* (o comunque reso incoagulabile, per mezzo di EDTA, o di **Citrato di Sodio** o di **Ossalato di Potassio**). Si centrifuga a 3.000 giri/minuto finché il plasma non sia completamente separato dalla massa rossa. In pratica, si otterrà una "colonna" rossa (contenente gli eritrociti) sovrastata da un sottilissimo straterello grigio-biancastro (contenente i leucociti) e da una colonna di liquido giallastro (il plasma). La centrifugazione dura, in genere, da 30 a 45 minuti, a seconda della velocità e della lunghezza del braccio della centrifuga (oggi, si preferisce parlare di **g**, cioè di accelerazione di gravità, piuttosto che di r.p.m., proprio perché il valore **g** tiene già conto della velocità e del braccio, risultando in tal modo indipendente dall'apparecchiatura usata).

Si calcola, quindi il rapporto tra l'altezza della colonna rossa e l'altezza totale (compreso il plasma soprastante): tale rapporto è, appunto, l'**ematocrito** che, in condizioni fisiologiche, si aggira sul 45%.

Una volta conosciuti il valore ematocrito e il volume ematico totale, risulta facile calcolare il **volume globulare totale** e il **volume plasmatico totale**.

Va precisato che tali volumi variano in modo notevole, anche in condizioni fisiologiche, in base al peso, alla taglia e al sesso del soggetto.

Rimando a pubblicazioni specialistiche per ulteriori informazioni ⁽¹⁾.

Una volta noto il Valore dell'Ematocrito e il numero degli eritrociti per mm³, si determina il **Volume Globulare** (medio) con la seguente formula:

$$VG = Ht / n^{\circ} GR \text{ per mm}^3$$

Il *Valore normale* del VG oscilla tra 85 e 95 μ³ (micron cubi).

Il sangue, reso incoagulabile, tende a *sedimentare* anche spontaneamente (non solo, dunque, per centrifugazione); la velocità con cui avviene tale sedimentazione dei globuli rossi è detta **Velocità di Sedimentazione delle Emazie (VES)**.

A scopo puramente informativoculturale, ne trascrivo la metodica "classica", comunemente descritta in tutti i testi di laboratorio.

Si prelevano, con una siringa, 0,4 ml di **Citrato di Sodio** al 3,8 %. Con la stessa siringa si aspira sangue da una vena del braccio, fino al raggiungimento di 2 ml (dunque, 0,4 ml di **Citrato di Na** e 1,6 ml di sangue). Si vuota immediatamente la siringa in un vetro da orologio, si mescola accuratamente con un'ansa di platino o con lo stesso ago della siringa. Si aspira il sangue citratato in uno degli appositi **Tubi di Westergreen**, fino al segno 0.

Si pone il tubo così riempito nell'apposito **Apparecchio di Westergreen** che, mediante la compressione di una molla sulla sommità del tubo, ne spinge la parte inferiore su una guarnizione di gomma, in modo da impedire la fuoriuscita del contenuto. Il tubo, normalmente, deve essere in posizione rigorosamente verticale: qualsiasi posizione obliqua, modificando l'azione della forza di gravità che agisce sulle cellule ematiche, ne altera la velocità di sedimentazione.

In realtà, esistono appositi apparecchi opportunamente inclinati in cui l'effetto gravità è ben noto e calcolato ai fini dei risultati: ad es., inclinando i tubi a 45°, la VES è 8 volte più rapida. Usando questa tecnica, di **Fuente-Hita**, la prima lettura si effettua dopo 8 minuti e la seconda dopo 15 minuti

Dopo un'ora si verifica (sulla graduazione del tubo di Westergreen) l'altezza in millimetri della colonna di eritrociti. Si ripete dopo due ore la misura e si determina il cosiddetto **Indice di Katz**, pari al rapporto tra il valore in mm della I^a ora sommato

(1) - Vds., ad es.: J BERNARD - J.P.LEVY et AL., *Ematologia*, Masson, Milano, 1978, pag. 4.

a metà del valore della II^a ora, il tutto diviso per due. In pratica, si tratta della media tra i valori della prima e della seconda ora.

L'Indice di Katz, in condizioni fisiologiche, è inferiore a 10 per l'uomo e a 15 per la donna.

Tale indice, preso da solo, fuori contesto e senza un accurato quadro clinico è scarsamente significativo (come accade, del resto, per tutti gli altri dati analitici di laboratorio), perché può venire alterato in molti altri casi di danneggiamenti tissutali.

Ometto le varie altre analisi (prove emogeniche, determinazioni chimiche, ecc.) che possono essere effettuate sul sangue, perché esulano dallo scopo di questo lavoro che intende solo fornire nozioni e tecniche osservative e non analitiche.

Rinvio gli interessati alla Bibliografia.

L'ESAME EMOCROMOCITOMETRICO

Con tale dicitura si indica un insieme di determinazioni analitiche riguardanti i cosiddetti "elementi figurati" del sangue (eritrociti, leucociti, piastrine) e alcune loro specifiche (tasso di emoglobina, formula leucocitaria, ecc.).

Il prelievo del sangue dovrebbe essere eseguito per puntuta di un dito, per mezzo dei "vecchi" **aghi di Francke**, oggi evolutisi in modo da ospitare minilancette monouso (sono quelle, per intenderci, che vengono usate per l'autodeterminazione della glicemia, di facilissima reperibilità in farmacia o in sanitaria).

La goccia di sangue non deve essere ottenuta per spremitura, pena un'alterazione della concentrazione degli elementi cellulari.

ESAME MORFOLOGICO

a) esame a fresco

Si depone una goccia di sangue, appena fuoriuscito per puntura da un polpastrello (previa accurata disinfezione!), su un vetrino coprioggetti che viene immediatamente capovolto su un portaoggetti, in modo che il sangue stesso si distenda in strato sottile tra i due vetrini. Si esamina immediatamente al microscopio in campo chiaro, con obiettivo a secco a forte ingrandimento, oppure in contrasto di fase. Si può rilevare la morfologia degli eritrociti e il loro volume, misurarne il diametro con un oculare micrometrico nonché accertare la presenza di eventuali parassiti come i plasmodi, ecc. Anche i leucociti sono ben distinguibili in base alla morfologia del nucleo e al numero e alla distribuzioni delle granulazioni. Occorre, tuttavia, un'ottica di buona qualità e un occhio esercitato.

b) esame con colorazione vitale

Su un coprioggetti si "striscia" con una bacchetta di vetro (passandovela sopra più volte) una goccia di soluzione di **Bleu Cresyl Brillante** allo 0,2% in Etanolo al 95%. Si lascia evaporare l'alcol tenendo *ben alto* sopra una fiamma il vetrino con il liquido sulla superficie superiore (**ATTENZIONE: i vapori sono infiammabili!!!!**).

Si preleva, quindi, con la solita tecnica della puntura del dito, una piccola goccia di sangue che viene deposta sul colorante ormai freddo.

Si capovolge immediatamente il vetrino su un portaoggetti e si attendono 5 minuti. Si esamina, quindi, con obiettivo a immersione.

Con tale metodo si può osservare la *sostanza granulo-filamentosa* (che rappresenta un reperto normale dei globuli rossi giovani, chiamati **reticolociti**) che si presenta sotto forma di filamenti sottili, pluriramificati, punteggiati e colorati in blu. I reticolociti vengono contati rapportando il loro numero a quello dei globuli rossi presenti in uno stesso campo microscopico. Tale metodo, ovviamente, è piuttosto approssimativo. In genere, gli viene preferito un metodo che fa uso della camera contaglobuli.

c) esame dei preparati fissati e colorati

Si tratta della cosiddetta "tecnica degli strisci", universalmente usata anche se attualmente esistono strumenti computerizzati in grado non solo di contare le singole specie cellulari (eritrociti, leucociti, piastrine) operando su sangue non trattato, ma anche di segnalare all'analista - per le successive approfondite indagini - anomalie morfologiche riferibili a stati patologici o, comunque, para-fisiologici.

UN PO' DI STORIA

Sembra che **Andral** – nel 1843 – sia stato il primo a utilizzare sistematicamente il metodo degli strisci per lo studio delle cellule ematiche. Egli otteneva tali strisci soffiando dell'aria su una goccia di sangue deposta su una lamina di vetro (antesignana dei moderni "portaoggetti").

La tecnica di Andral è stata progressivamente perfezionata e, infine, **Norris** – nel 1882 – ha proposto quella che è la tecnica attuale.

Comunque, per qualche approfondimento in merito, mi sia permesso rinviare al mio "Manuale" ⁽²⁾, dal quale è stata tratta integralmente la parte tecnica seguente, fino a pag. 25.

ESECUZIONE DELLO STRISCIO

È un'operazione di fondamentale importanza, perché nessuna colorazione potrà sopperire a un eccessivo addensamento o a una rarefazione o a una deformazione degli elementi cellulari.

Per eseguire bene questa operazione è consigliabile usare un portaoggetti di 1-2 mm più stretto di quello su cui verrà strisciata la goccia di sangue.

La *ratio* di tale scelta risiede nel fatto che spesso, per andare a "leggere" lo striscio nei suoi bordi (vedremo più avanti l'importanza di ciò), si va ad urtare con la lente frontale dell'obiettivo su qualche parte del dispositivo *traslatore* del microscopio, oltre alla concreta possibilità che la goccia, durante l'operazione di striscio, possa debordare dal portaoggetti, perdendo in tal modo elementi cellulari importanti.


Si trovano comunemente in commercio vetrini 24x32 mm (standard) di vario spessore (da 1 a 1,5 mm), ma – soprattutto nelle confezioni per microscopi-giocattolo – si trovano anche dimensioni più piccole. Consiglio di usare – in ogni caso – il tipo con i bordi "molati".

Qualora non si potesse reperire un portaoggetti di lato inferiore a 24 mm, si può usare (con molta attenzione, data la fragilità) un coprioggetti.

Tecnica di esecuzione

Si pone una piccola goccia di sangue a circa 1 cm di distanza da uno dei bordi più stretti di un portaoggetti **ben pulito** e **sgrassato** con alcol (vedi foto alla pag. seguente).

(2) - M. BRUSADIN, *I Preparati Microscopici - Appunti ad uso dei microscopisti principianti*, pro manuscripto, Roma, 2007, pagg. 28-29.



Deposizione di una goccia di sangue per lo striscio. È stata usata una micropipetta della capacità di 10 µl.

Rapidamente (per evitare assolutamente l'essiccamento) si pone *davanti* a questa goccia, dalla parte "libera" di area maggiore del portaoggetti, il secondo vetrino (che chiamerò, per evitare fraintendimenti, "*strisciatore*"), in posizione inclinata di circa 30 gradi rispetto al portaoggetti di supporto (qui sotto, a sinistra).



L'esecuzione di uno striscio ematologico.

Si arretra il vetrino *strisciatore* fino a che il suo bordo tocchi la goccia di sangue che immediatamente, per capillarità, vi si distenderà (qui sopra, al centro). Immediatamente, con mossa sufficientemente *rapida e uniforme* (sopra a destra), si sposterà lo strisciatores verso l'estremità libera del portaoggetti (fino a raggiungerla), mantenendo assolutamente costanti il contatto tra i due vetrini e l'angolo di incidenza.

Lo striscio ottenuto in questo modo sarà sottile, regolare, con bordi pressoché rettilinei (se fossero ondulati, la causa andrebbe ricercata in movimenti errati – sia pure involontari - della mano che muove il vetrino *strisciatores*), che termina con una estremità arrotondata.

Se la *velocità di esecuzione* è lenta, lo striscio risulterà più *sottile*, mentre si presenterà più *spesso* in caso di velocità elevata: solo l'esperienza può insegnare la velocità giusta!

Analogamente, *l'inclinazione eccessiva* (sotto i 30 gradi) dello strisciatores produrrà – a pari velocità di esecuzione – uno striscio di *spessore maggiore* e viceversa.

La *distanza dei bordi dello striscio da quelli del portaoggetti* è necessaria, come abbiamo già visto sopra, data l'importanza dell'esame di tali zone dello striscio. Infatti, le

cellule ematiche non si dispongono uniformemente, ma – per principi fisici quali la viscosità del sangue, le dimensioni e il peso specifico cellulare, ecc. – troveremo al centro dello striscio gli eritrociti più piccoli (più o meno ravvicinati) e i piccoli linfociti, mentre gli eritrociti di dimensioni maggiori, i granulociti, i grossi linfociti e gli elementi più voluminosi si dispongono lungo i bordi e nelle frange.

Per inciso, ricordo che in ematologia non si eseguono solo strisci di sangue, ma anche di midollo e di altri organi emopoietici.

Essiccamento dello striscio

È un'operazione a cui soprattutto il principiante non dà il giusto peso.

È importante che venga eseguita all'aria, il più velocemente possibile per evitare di alterare la morfologia soprattutto degli eritrociti.

Ciò si ottiene agitando all'aria il vetrino con lo striscio appena eseguito, oppure scaldandolo sotto una lampada ad incandescenza da 40 watt (accesa, ovviamente!), in modo da fargli raggiungere rapidamente una temperatura di circa 40 °C (non eccedere: non stiamo preparando il “sanguinaccio”!!!).

Esistono anche altre tecniche per l'esecuzione degli strisci, come quella dei due vetrini coprioggetti giustapposti: rinvio alla letteratura citata in bibliografia, in particolare all'opera di BESSIS, coloro che desiderassero approfondire l'argomento.

ALLESTIMENTO DEI PREPARATI PERMANENTI

Fissazione

È indispensabile per evitare che anche una minima traccia di umidità possa alterare i leucociti ed emolizzare gli eritrociti, benché strisci *molto vecchi* o *essiccati sotto vuoto* siano praticamente *fissati*.

Come fissativo si può usare **metanolo** (*alcole metilico*) **assoluto**, versandolo sullo striscio e lasciandolo agire per 3 minuti. Questo passaggio è superfluo se si usa il **colorante di May-Grünwald**, perché esso contiene metanolo.

Colorazione di MAY-GRÜNWARDL – GIEMSA

- 1) Si pone il vetrino su un piano, con la faccia contenente lo striscio verso l'alto. Per evitare spandimenti di colorante, conviene usare una vaschetta (di vetro o di plastica) su cui appoggeremo due supporti (vanno bene anche i legni per spiedini) sui quali poggeremo il nostro vetrino: in tal modo, l'eccesso di colorante scolerà nella vaschetta evitando... *coloriture* di altro genere nel linguaggio che ci verrà rivolto da mogli, mamme e affini per aver imbrattato acquai, mobili, ecc.).



*Posizionamento del vetrino portaoggetti sul supporto di vetro posto sopra la vaschetta per colorazione.
Si noti lo striscio, posto sulla superficie superiore del vetrino, in modo da poter essere ricoperto dal colorante.*

- 2) Sul vetrino, così preparato e disposto, si versa il **colorante di May-Grünwald** fino a ricoprire interamente lo striscio (servirsi di un contagocce e contare le gocce: il calcolo ci servirà dopo).
- 3) Lasciar agire per 3 minuti (il colorante non colora, perché i cromogeni sono disciolti in metanolo e, dunque, non sono ancora allo stato ionizzato).
- 4) Trascorso tale tempo, versare sul preparato, con un contagocce, tante gocce di acqua distillata quante sono state le gocce di **colorante di May-Grünwald** usate nel passaggio precedente e, soffiando leggermente attraverso un tubicino (una *pipetta Pasteur* o simili), mescolare l'acqua e il colorante.

Attenzione: per l'uso dell'acqua distillata, vedere l'apposita nota più avanti.

- 5) Lasciare che i coloranti – ormai ionizzati in acqua – compiano il loro mestiere per 3 minuti (tempi minori esaltano le granulazioni eosinofile... ma occorre pratica!).
- 6) Versare via il colorante, senza sciacquare.
- 7) Ricoprire lo striscio con il **colorante di Giemsa** diluito 1:10 in acqua distillata (vedi l'apposita nota).



Il portaoggetti posto sui supporti nella vaschetta per la colorazione di Giemsa. Lo striscio, già colorato con il May-Grünwald, è posto sul lato inferiore del vetrino, in modo che, quando la vaschetta verrà riempita con il colorante, questo non possa lasciare depositi sul preparato

- 8) Lasciare agire per 20 – 30 minuti (la pratica suggerirà il tempo ottimale che varia in base alla fabbricazione del colorante, alla temperatura ambiente, ecc.).
- 9) Terminata la colorazione, sciacquare il vetrino immergendolo in una vaschetta con acqua corrente (getto sottile, per evitare il distacco delle cellule) per alcuni minuti (la pratica e gli errori di colorazione suggeriranno i tempi migliori).
- 10) Lasciare asciugare completamente in posizione verticale (o quasi!) all'aria.

Montaggio in balsamo (o No?)

Normalmente gli strisci ematologici vengono esaminati con l'obiettivo ad immersione in olio: il vetrino coprioggetti e il relativo montaggio in Balsamo del Canada *sarebbero* superflui.

Anzi, Marcel BESSIS (vedi bibliografia) afferma che non solo è inutile ricoprire gli strisci con il coprioggetti, ma addirittura errato ritenere che gli strisci si conservino meglio se ricoperti.

Si potrebbe ritenere più facile allontanare l'olio da immersione da un coprioggetti che non da uno striscio (che si rovinerebbe se strofinato con una pezzuola imbevuta di solvente): in realtà, basta immergere – dopo l'uso – il vetrino direttamente in un bagno di xilene e lasciarvelo per 2-3 minuti, dopodiché lo si fa asciugare all'aria ed... è come nuovo!

Strisci non ricoperti che risalgono ai miei anni di liceo (1966 e dintorni) fanno parte della mia raccolta e posso assicurare che si conservano meravigliosamente, basta usare un po' di cautela nel maneggiarli (evitare, ad esempio, di urtare lo striscio con la lente frontale dell'obiettivo a immersione...).

Tuttavia, poiché è buona norma iniziare qualsiasi osservazione a basso ingrandimento e poiché la maggior parte degli obiettivi dai 25x ai 40x "esigono" la presenza del coprioggetti, pena la perdita di contrasto e l'introduzione di aberrazioni anche

notevoli, ... è giocoforza ricoprire gli strisci, a meno di disporre di obiettivi calcolati proprio per fare a meno del coprioggetti (vedansi in proposito le mie note sull'allestimento dei preparati istologici).

Ovviamente, se si decide di ricoprire gli strisci, non si potranno usare i coprioggetti "standard" da 24x32 mm, ma si dovrà ricorrere ai 24x50 o anche ai 24x60 mm, entrambi di facile reperibilità in commercio.

OSSERVAZIONE DEI PREPARATI

Effetti dopo la colorazione di May-Grünwald – Giemsa

- 1) *Nuclei*: si colorano in rosso-violetto o in rosa, a seconda del tipo di cromatina.
- 2) *Citoplasm*i:
 - a) *basofili*: assumono colorazione variabile dal celeste al blu scuro;
 - b) *acidofili*: si colorano in rosa.
- 3) *Granuli*:
 - a) *Neutrofili*: si presentano nei colori beige e rosato a causa del miscuglio delle granulazioni;
 - b) *Eosinofili* (o *acidofili*): si colorano in arancione;
 - c) *Basofili*: assumono colore violetto scuro a causa della metacromasia;
 - d) *Azzurrofili*: si colorano in porpora o in violetto-porpora.
- 4) *Granulazioni basofile degli eritrociti*: del tutto eccezionali nell'adulto (in condizioni fisiologiche) ma non rare nell'embrione e nel lattante, si presentano di colore azzurro cobalto.
A proposito di tali granulazioni, ritengo utile precisare che esse si riscontrano nell'anemia da intossicazione da piombo (il cosiddetto *saturnismo*) e che tale reperto ha valore medico-legale; tuttavia, esse sono presenti anche in molte altre anemie tossiche o comunque gravi.
- 5) *Mitocondri e Centrioli*: non sono visibili con questa colorazione (è bene ricordarlo per non prendere abbagli!).
- 6) *Eritrociti (normali)*: quelli esaminati al centro di uno striscio ben eseguito (vedi paragrafo sugli artefatti) si presentano isolati gli uni dagli altri, rotondeggianti, a forma biconcava, del diametro di circa 8 micrometri (micron, se si preferisce la vecchia dicitura), di colore rosa più marcato nella parte esterna (a mo' di anello nuziale) e sfumante via via verso il centro che appare pallido. Come è noto, ciò è dovuto alla perdita del nucleo (che non ha alcuna funzione riproduttiva o di sintesi proteica nell'eritrocito maturo) da parte di queste cellule che hanno

esclusivamente funzioni di trasporto dell'ossigeno e una vita media di 120 giorni dalla loro immissione nel circolo sanguigno.

Artefatti

Possono essere dovuti a varie cause.

1) La presenza di eritrociti nei quali il colore rosa invece che sfumare verso il centro vi si distingue con una linea netta, talvolta irregolare, che conferisce alla cellula una forma particolare a figura geometrica "toroide" (da cui il nome *torociti* dato ai globuli rossi con questa morfologia) è ascrivibile – in genere – a un essiccamento eccessivamente lento dello striscio appena eseguito.

2) Il colore "globalmente" assunto dallo striscio dovrebbe essere rosa-bluastro:

- se esso è **troppo blu**, ciò può dipendere da:

- uno spessore eccessivo dello striscio;
- un lavaggio insufficiente a seguito della colorazione con il Giemsa;
- una colorazione troppo prolungata con il Giemsa;
- uso di Acqua distillata troppo alcalina (vedi nota in proposito).

In tal caso:

- . gli eritrociti appariranno di colore blu o verde;
- . il citoplasma dei linfociti si presenterà grigio o color lavanda;
- . i granuli dei neutrofili appariranno voluminosi e scuri;
- . i granuli degli eosinofili appariranno grigi o blu.

· se esso è **troppo rosso**, ciò può dipendere da:

- uno spessore troppo esiguo dello striscio;
- un lavaggio eccessivamente prolungato dopo il Giemsa;
- uso di un colorante eccessivamente acido;
- uso di acqua distillata troppo acida(vedi nota in proposito).

In tal caso:

- . la cromatina nucleare apparirà di colore rosso anziché violaceo;
- . gli eritrociti si presenteranno di colore rosso o arancione, anziché rosa;
- . i granuli eosinofili assumeranno un colore rosso brillante.

Ovviamente, per poter giudicare la bontà dell'esecuzione e della colorazione di uno striscio occorrerà far riferimento a elementi cellulari di morfologia e cromatismo perfettamente noti: in genere, a tal fine si "usano" gli eritrociti.

Per comodità, riassumo qui i principali *dati morfometrici* degli *eritrociti normali in circolo*:

- **forma**: disco biconcavo (da cui il nome, talvolta usato, di **discocito**);
- **diametro**: 8 micrometri (per i “precisini” fanatici del Sistema Internazionale: 8×10^{-6} m; per i “nostalgici”: μ “micron”);
- **spessore al bordo**: 2,5 micrometri;
- **spessore al centro**: 1 micrometro;
- **superficie**: 1,60 micrometri quadrati (μ^2);
- **volume**: 90 micrometri cubici (μ^3).

Tali valori debbono intendersi affetti da una *variabilità* del ± 5 % circa.

3) Deformazioni notevoli degli eritrociti sono presenti nella parte iniziale, lungo i bordi e nelle sfrangiature dello striscio: tali forme anomale, dovute agli effetti meccanici della strisciatura, debbono essere ben conosciute dall'osservatore, per non incorrere in madornali errori diagnostici. Si consulti un buon testo-atlante (vedi, ad esempio, in bibliografia).

Tra gli artefatti possibili, va annoverata la presenza di **echinociti** (eritrociti dotati di spicole). Essi si repertano nella maggior parte degli strisci mal eseguiti, ma anche – sia pure sporadicamente – negli strisci eseguiti a regola d'arte.

La motivazione che più facilmente potrebbe essere addotta è la disidratazione della goccia di sangue in fase di fissazione: ma non è così.

La causa sembra, invece, doversi ricercare nel cosiddetto “**effetto vetro**” (infatti non si presenta se si usano vetrini in plastica) dovuto alla diffusione, nello striscio umido, di sostanze alcaline liberate dalla superficie del vetro per “aggressione chimica” da parte di alcuni componenti del sangue.

La comparsa di echinociti in sangue conservato (bastano 24 ore a $+30$ °C o circa tre settimane in frigo a $+4$ °C) è dovuta, invece, alla diminuzione dell'ATP (adenosin-trifosfato) intracellulare e alla comparsa di **lisolecitina** nel plasma (per il principiante, rammento sommariamente che il **plasma** è la parte non corpuscolata che si separa nel sangue reso incoagulabile con opportune sostanze quali l'eparina, il citrato di Sodio, l'EDTA – acido Etilen-Diamino Tetracetico, ecc. Il **siero**, invece, è quella parte liquida, contenente proteine ed altro, che si separa dalla parte corpuscolata dopo coagulazione del sangue intero).

Anche il plasma conservato diviene echinogeno: ciò va tenuto presente nella diagnostica.

Se il sangue viene scaldato per 30 minuti a +56 °C, viene distrutta la **lecitin-colesterol-acil-transferasi**, enzima che presiede alla formazione della lisolecitina: in tal modo viene bloccata l'echinocitogenesi.

(Per ulteriori dettagli, vedi: M. BESSIS, opera citata in bibliografia).

ALLESTIMENTO DEI PREPARATI PER L'OSSERVAZIONE *IN VIVO*

CONTRASTO DI FASE

Questa metodica, di cui anche molti microscopisti dilettanti hanno dotato il proprio strumento, fu inventata dal fisico Fritz **Zernicke** del 1932, e valsero all'autore il premio Nobel per la Fisica nel 1953.

Si tratta di un dispositivo ottico che, applicato ad un microscopio in luce trasmessa, aumenta il contrasto nell'immagine generata dall'oggetto. Questa tecnica è molto utile nell'osservazione di oggetti molto trasparenti (ad esempio, cellule o microrganismi) qualora si vogliano seguire le loro attività vitali.

Non entro del dettaglio della metodica: ricordo solo che esiste un contrasto di fase "positivo" (che permette di vedere, più scuro del fondo, un oggetto più rifrangente del mezzo circostante) e un contrasto di fase "negativo" (che, invece, mostra più chiari del fondo gli oggetti più rifrangenti).

Per ulteriori, abbondanti approfondimenti, rinvio all'esauritiva opera del prof. Giovanni Pietro SINI, reperibile nel sito: http://www.funsci.com/fun3_it/sini/mo/alone.pdf.

Ricordo solo che, in genere, gli obiettivi per contrasto di fase presentano lo stesso potere risolutivo di quelli per luce trasmessa, sia che vengano usati in contrasto di fase, sia che vengano usati con il classico condensatore in campo chiaro e con luce trasmessa. Si ha, per la verità, un leggero calo del contrasto dell'immagine, se vengono usati in campo chiaro con preparati colorati: tale diminuzione, peraltro, in genere si nota solo nell'uso di obiettivi dotati di ingrandimenti molto forti.

La microscopia in contrasto di fase permette di visualizzare nettamente la cromatina, i mitocondri, il centrosoma, le granulazioni, talvolta in modo ancora più nitido rispetto ai preparati colorati.

Inoltre tale metodica, consentendo di osservare le cellule *in vivo*, permette di visualizzare sia i movimenti cellulari sia quelli intracellulari.

Insomma, specialmente se abbinato all'uso di una videocamera, il contrasto di fase apre anche al dilettante un vasto campo di indagine.

Provare per credere!

CONTRASTO D'INTERFERENZA

Conosciuto anche con la sigla DIC (*Differential Interference Contrast*), fu inventato da Georges Nomarski negli anni intorno al 1950 nel tentativo di migliorare – sopprimendone gli aloni tipici – il contrasto di fase secondo Zernicke; si basa sull'interferenza di due raggi luminosi polarizzati perpendicolarmente tra di loro. Per i dettagli, rinvio all'opera di Giovanni Pietro Sini presso il sito: http://www.funsci.com/fun3_it/sini/mo/alone.pdf e alla pubblicazione della ZEISS citata in bibliografia.

Oggi, questa metodica – benché costosa – è alla portata di non pochi microscopisti dilettanti, grazie anche alla possibilità di reperire in abbondanza (anche via Internet) materiale usato.

La microscopia a contrasto interferenziale, poi, rendendo possibile la *misura della densità ottica* delle strutture biologiche, consente di determinarne lo *spessore* e, dunque, il *peso secco*: dati interessanti per la ricerca.

Ricordo che le immagini ricavate con tale metodica presentano un particolare, caratteristico *effetto di rilievo*, simile a quello ottenibile con la tecnica dell'**ombreggiatura** prodotta mediante **metallizzazione obliqua**

Tuttavia, questo effetto ombreggiatura fa apparire organuli, contenuti all'interno delle cellule, come se invece fossero dislocati sulla loro superficie o addirittura come se fossero depressioni o invaginazioni superficiali.

Occorrerà, dunque, prestare attenzione a non prendere abbagli nel riconoscimento delle strutture.

Il grande vantaggio del DIC, rispetto ad contrasto di fase, è l'assenza dei caratteristici aloni pericellulari o che comunque circondano gli organuli interni cellulari: gli eritrociti e le granulazioni presentano, dunque, contorni molto nitidi.

Inoltre, i cristalli intraglobulari (ad esempio, quelli di emoglobina) che in contrasto di fase mostrano immagini poco nitide, vengono evidenziati nettamente.

Con questa metodica, dunque, anche i dilettanti che ne sono muniti potranno sbizzarrirsi e formarsi una solida esperienza.

In Internet sono presenti, poi, *mailing list* e *forum* (tra quelli in lingua italiana, mi permetto di citare: *microcosmo_italia@yahoo.it*) nei quali microscopisti, dilettanti e non, mettono a disposizione la loro esperienza anche nell'uso di queste metodiche.

Mi si permetta, ora, una breve precisazione: sia per il contrasto di fase, sia per il DIC, occorre rispettare alcune norme e precauzioni nella preparazione del campione: rimando ai testi indicati in bibliografia.

Inoltre, occorre ricordare che, ad esempio, i leucociti – essendo sferici – sono in genere circondati da un grosso alone e non lasciano trasparire alcun dettaglio interno, a meno di applicare una adeguata compressione dei vetrini, in modo da allontanare le cellule tra di loro e ridurre lo spessore.

Ritengo utile precisare che, in genere, non si ottiene alcun vantaggio nell'applicare il contrasto di fase a preparati colorati, a meno che non si tratti di strisci molto sottili e ipocromici.

Al contrario, DIC e contrasto di fase possono essere vantaggiosamente usati in unione con i metodi citochimici (Feulgen, PAS, ecc.) che in genere presentano colori piuttosto tenui.

NOTA

SULL'USO DELL'ACQUA DISTILLATA NELLE COLORAZIONI

L'acqua distillata, qualora veramente “pura” (*resistenza* compresa tra i 15 e i 18 MΩ [megaohm] e *conducibilità* compresa tra 0,067 e 0,05 μS [microsiemens]) dovrebbe avere pH 7, cioè **neutro**.

In realtà, quest'acqua, tecnicamente definita “ultrapura” e ottenuta per scambio ionico su opportune resine (e usata solo in gascromatografia, spettrometria di massa e poche altre metodiche), è tale solo al momento della produzione. Appena entra in contatto con l'aria dell'ambiente circostante, si comporta letteralmente come una spugna assorbendo, in particolare, l'anidride carbonica e formando, così, tracce di acido carbonico. Ecco che il pH diviene leggermente acido.

Per l'acqua deionizzata o distillata “ordinaria”, quella reperibile in commercio, la reazione è senz'altro lievemente acida, attestandosi attorno a pH 6,5 o anche inferiore. Tale leggera acidità, potendo interferire sulla resa cromatica delle colorazioni, **rende necessario** (soprattutto ai fini della ripetitività e della precisione delle analisi) l'uso di **soluzioni tampone**, “sistemi chimici” in grado di mantenere costante il pH iniziale.

In Biochimica si usa molto il **Tampone Fosfati**, che, comunque, è di facile reperibilità - già pronto o in fiale da “ricostituire” con acqua distillata - in commercio.

REAGENTI

Tampone Fosfati secondo Sørensen, 1909.

Ne esiste più di una variante, ma la formulazione “classica” - riportata da GOMORI, *Methods in Enzymology*, Academic Press Inc., New York, 1955, Vol. 1, pag. 143 - è: $\text{Na}_2\text{HPO}_4 - \text{NaH}_2\text{PO}_4$ (buffer 0,1 M).

(Per chi non si intendesse di chimica, 0,1 M significa: **0,1 molare**, cioè che contiene 0,1 moli in 1000 millilitri *di soluzione*: la mole è la *quantità in grammi di una sostanza, pari al suo peso molecolare*).

ATTENZIONE: per preparare una “soluzione titolata” occorre pesare la quantità di sostanza da disciogliere, porla in un pallone “tarato” e **portare al volume** desiderato con acqua (**non aggiungere** la quantità finale di acqua!).

Poiché esistono varie “preparazioni” di Fosfato di Sodio, contenenti più o meno H_2O (come acqua di cristallizzazione), ecco i pesi molecolari (**m.w., molecular weight**) dei prodotti reperibili in commercio:

- $\text{Na}_2\text{HPO}_4 \cdot 2\text{H}_2\text{O}$ - m.w: 178,05; la soluzione 0,2 M ne contiene 35,61 g che dovranno essere sciolti in H_2O (distillata), portando al volume finale di 1000 ml.
- $\text{Na}_2\text{HPO}_4 \cdot 12\text{H}_2\text{O}$ - m.w: 358,22; la soluzione 0,2 M ne contiene 71,64 g .
- $\text{NaH}_2\text{PO}_4 \cdot \text{H}_2\text{O}$ - m.w.: 156,03; la soluzione 0,2 M ne contiene 27,6 g .
- $\text{NaH}_2\text{PO}_4 \cdot 2\text{H}_2\text{O}$ - m.w.: 138,0; la soluzione 0,2 M ne contiene 31,21 g.

Si possono ottenere diversi valori di pH, a seconda delle quantità delle soluzioni dei due Sali che si mescolano tra loro; per ottenere **pH 7,0**:

soluzione 0,2 M di Na_2HPO_4 61,0 ml

soluzione 0,2 M di NaH_2PO_4 39,0 ml

mescolare e portare a 200 ml con H_2O (distillata).

Tampone Fosfato-Acido Citrico secondo Pearse (1980).

Per ottenere **pH 5,4** (necessario per la Colorazione di Mommsen, vds. pag. 35) occorre:

soluzione 0,2 M di Na_2HPO_4 27,8 ml (vedi qui sopra)

soluzione 0,1 M di Acido Citrico 22,2 ml (21,01 g in 1000 ml H_2O)

mescolare e portare a 100 ml con H_2O (distillata).

Misurare il pH con un pH-metro elettronico (ne esistono di “portatili” il cui costo è di circa 50 euro) ed eventualmente “aggiustare” il valore al pH desiderato aggiungendo – goccia a goccia – **HCl** (0,01 M) o **NaOH** (0,01 M), secondo necessità.

Poiché la preparazione del tampone non è proprio semplicissima, per un principiante, conviene acquistarlo già pronto presso le Ditte di prodotti chimici.

CAPITOLO II

ESAME DEGLI ERITROCITI

GENERALITÀ

I globuli rossi (eritrociti, dal greco **ερυθρος** [eritròs] = rosso e **κυτος** [kytos] = cellula, termine semanticamente inteso come “contenitore”, “oggetto cavo”) hanno, in condizioni di normalità, forma discoide (sono anche chiamati, infatti, **discociti**), con una depressione al centro (luogo ove - nelle cellule non ancora mature - era situato il nucleo), diametro di circa 7,2 μ [micron], colore rosa-arancio (vedi altre caratteristiche alle pagg. 20 e 22).

Negli stati patologici, invece, si possono reperire - in uno stesso striscio ematico - eritrociti di diversa dimensione (e allora si parla di **anisocitosi**), di forma variabile (**poichilocitosi**), con caratteristiche tintoriali diverse dalla norma (**policromatofilia** nel caso di viraggio verso il blu: situazione indicatrice di accelerata maturazione; **ipocromia** in caso di colorazione sbiadita e insufficiente), oppure contenenti **inclusioni anomale**.

ATTENZIONE! Possono verificarsi artefatti (dovuti alla fissazione o alla colorazione dello striscio) che possono simulare gli stati patologici sopradescritti, conducendo a un errato riconoscimento con facilmente immaginabili errori diagnostici!

Per quanto riguarda la descrizione delle principali caratteristiche osservabili otticamente, sia normali sia dovute ad artefatti, vds.: pagg. 20 - 22).

OSSERVAZIONE IN BANDA DI SORET

Soret, nel 1878, descrisse per la prima volta l'osservazione degli eritrociti nella banda ottica di lunghezza d'onda λ compresa tra 400 e 420 nm [nanometri].

Con questo metodo è possibile distinguere a colpo d'occhio i vari stadi maturativi degli eritroblasti, eventuali eritrociti fagocitati nonché alcune caratteristiche degli eritrociti patologici.

Il metodo necessita di una **lampada allo xeno** o a **vapori di mercurio** di potenza compresa tra 75 e 100 watt, di un **filtro monocromatore** (possibilmente del tipo *interferenziale*, con emissione a 414 nm) che isoli le lunghezze d'onda comprese tra 400 e 420 nm e di un **filtro di sbarramento** che elimini tutte le lunghezze d'onda luminose al di sopra dei 412 nm. In pratica, come filtro monocromatore può essere usato il Wratten 47 e come sbarramento il Wratten 47 B o il BG 12.

Il motivo per cui occorre aggiungere il filtro di sbarramento è che il filtro monocromatore del tipo 47 lascia passare una notevole quantità di luce di lunghezza d'onda superiore ai 700 nm, alla quale l'occhio umano è particolarmente sensibile. *Per evitare danni irreversibili alla retina* da parte degli ultravioletti emessi dalla lampada allo xeno o a vapori di mercurio, **si deve frapporre**, tra questa e il monocromatore, un filtro anti-UV.

Ritengo opportuno rammentare che l'emoglobina è particolarmente assorbente nella banda di Soret, per cui avremo eritrociti di colore scuro-nero ma, soprattutto, potremo evidenziare i vari stadi maturativi degli eritroblasti in base alla concentrazione via via crescente dell'emoglobina in queste cellule.

Mi sembra superfluo augurarsi di non trovare eritroblasti nel sangue periferico di adulti...

A mero titolo di precisione, riporto il valore (in peso) dell'emoglobina (determinata come media su diverse metodiche) nei vari stadi di maturazione della serie eritrocitaria.

tipo di cellula	peso in pg ⁽³⁾
proeritroblasto	0 - 14,4
eritroblasto basofilo I	7,2 - 21,6
eritroblasto basofilo II	10,8 - 25,2
eritroblasto policromatofilo I	12,6 - 27,0
eritroblasto policromatofilo II	13,5 - 24,5
reticolocito	24,5 - 30,0
eritrocito	30,0 ⁽⁴⁾

Tengo a precisare che la terminologia qui sopra usata (tratta da M. Bessis, cit.) non è adottata da tutti gli ematologi.

(3) - picogrammi, cioè 10^{-12} g.

(4) - La quantità di emoglobina (abbreviata in Hb nei testi) contenuta in un eritrocito è 30 ± 2 pg (F. MANDELLI, *Lezioni di Ematologia*, La Goliardica Editrice, Roma, ristampa 1978, pag.19).

In genere, la “linea eritroblastica” viene così articolata:

Proeritroblasto

Eritroblasto basofilo

Eritroblasto policromatofilo

Eritroblasto acidofilo (od ortocromatico)

Reticolocito

Eritrocito.

Normalmente, è bene ricordarlo, le fasi di maturazione da Proeritroblasto a Reticolocito si compiono in circa 4 giorni.

Il Reticolocito, poi, rimane nel midollo osseo per circa 24 ore; quindi, passa nel circolo ematico ove, nell’arco di circa 48 ore, si trasforma in eritrocito.

In conclusione, nel sangue periferico di adulto non sono reperibili forme pre-reticolocitarie (tranne casi patologici) e i reticolociti sono compresi tra 50.000 e 75.000 elementi per mm³. Tale valore è facilmente derivabile tenendo presente la vita media di 36 ore dei reticolociti circolanti e la vita media di 120 giorni degli eritrociti.

Nella prassi normale, i reticolociti vengono contati enumerandoli durante l’osservazione di 1.000 eritrociti sullo striscio colorato con **May-Grünwald - Giemsa**: il risultato viene, quindi, espresso in valore percentuale che, pertanto, oscilla tra l’ 1 e il 2% degli eritrociti.

Tale valore, però, in caso di anemia, *falsa* il dato relativo alla *produzione eritrocitica* da parte del midollo osseo.

È, dunque, necessario *correggere il valore della conta degli eritrociti, relazionandolo al valore dell’Ematocrito*.

La formula della conta corretta sarà, dunque:

Conta corretta (in %) = Reticolociti contati x (Ht del soggetto / Ht normale)

e, poiché il valore dell’Ht normale è 45, sarà:

Conta corretta (in %) = Reticolociti contati x (Ht del soggetto / 45).

Elenco qui sotto i principali tipi di anomalie morfologiche eritrocitarie, *senza alcun riferimento alle patologie sottese*: tale descrizione, infatti, esula dagli scopi di questo lavoro dedicato ai microscopisti dilettanti.

- **Sferociti**: forma sferica; diametro inferiore alla norma; spessore maggiore del normale; volume normale; contenuto di Emoglobina normale. Si tratta, dunque, di una *pseudomicrocitosi* (attenzione a non confonderli!!!).

- **Macroцити:** forma rotondeggiante; più grandi del normale (volume superiore a $95 \mu^3$) ma con diametro inferiore a 14μ ; presentano una zona centrale più chiara.
- **Megalociti:** forma ovale, biconvessa; spessore generalmente normale; diametro *sempre* superiore a 14μ ; ipercromia e mancanza di alone centrale.
- **Ellissociti:** hanno forma ellittica con diametri asimmetrici, quello longitudinale più lungo del trasversale. Sono presenti in piccola quantità anche nei soggetti normali
- **Drepanociti:** morfologia falciforme (dal gr. **δρεπανη** [drepàne] = falce) dovuta alla presenza patologica di emoglobina del tipo S (**HbS**) la quale, allo stato ridotto, è scarsamente solubile e tende a gelificare.
- **Eritrociti a bersaglio (target cells):** hanno nucleo ipercromico, separato - tramite una zona meno colorata - da un alone periferico anch'esso ipercromico. La caratteristica morfologia è dovuta alla scarsità di Emoglobina.
- **Leptociti:** particolarmente sottili, con grandi zone centrali ipocromiche. Attenzione alla *diagnosi differenziale* con gli eritrociti a bersaglio: questi ultimi presentano una zona centrale ipercromica, assente nei leptociti!!!
- **Microцити:** Diametro compreso tra 5 e 6μ . Poiché hanno spessore normale, si ha un volume minore della norma, accompagnato da una riduzione del contenuto intracellulare, soprattutto di Emoglobina. Attenzione a non confonderli con gli sferociti!!!
- **Schistociti:** si tratta in realtà di frammenti di eritrociti (dal gr.: **σχισις** [schìsis] = divisione, separazione).
- **Anulociti:** morfologia ad anello, causata dalla disposizione periferica della scarsa Emoglobina presente.
- **Eritrociti policromatofili e a punteggiatura basofila:** la loro presenza è tipica (ma non esclusiva) nei **disordini maturativi**.
- **Eritrociti con Corpi di Howell-Jolly:** questi "corpi" sono, in realtà, inclusioni di RNA citoplasmatico.
- **Eritrociti con Anelli di Cabot:** questi "anelli" sono residui di membrane nucleari eritroblastiche. Sono presenti nelle stesse situazioni dei Corpi di Howell-Jolly.
- **Siderociti e sideroblasti:** contengono granuli di **ferritina**, causati dalla mancata utilizzazione del ferro nella sintesi dell'emoglobina. Si evidenziano con la colorazione al **Blu di Prussia**. Sono presenti in piccolissima percentuale nei soggetti sani.
- **Eritrociti con Corpi di Heinz:** questi "corpi" appaiono - dopo colorazione vitale con **Blu Cresyl Brillante** - come granuli di colore verde; sembra trattarsi di prodotti della denaturazione ossidativa dell'Emoglobina (taluni Autori ipotizzano trattarsi di *Metaemoglobina*). Si osservano - in minima percentuale - anche nei soggetti sani.
- **Anisopoichilocitosi:** variazione di grandezza (**anisocitosi**) e di forma (**poichilocitosi**) degli eritrociti in uno stesso striscio ematico.

Rimando ai testi specialistici (vedi Bibliografia) per gli ulteriori approfondimenti.

Riconoscimento dei drepanociti (Test di Itano e Pauling)

Non sempre si evidenziano, negli strisci di sangue periferico sospeso, drepanociti in numero sufficiente a porre la diagnosi di anemia falciforme.

In caso di dubbio, si ricorre al **test di Itano e Pauling** ⁽⁵⁾.

Questo consiste nell'aggiungere al sangue una soluzione di **Metabisolfito di Sodio** ($\text{Na}_2\text{S}_2\text{O}_5$) al 2% in H_2O distillata, in rapporto 1:2.

In pratica, si pone una goccia di sangue su un portaoggetti, vi si uniscono due gocce di soluzione di Metabisolfito di Sodio (preparata di recente), si copre con un coprioggetti e si esercita su di esso una leggera pressione.

Si asciuga con carta bibula il sangue in eccesso (che fuoriesce dai lati dei vetrini) e si esamina al microscopio: è sufficiente un obiettivo da 40x (meglio se da 60x) a secco.

I drepanociti compaiono subito dopo l'aggiunta del Metabisolfito e, comunque, entro 15 minuti, altrimenti il test è da ritenersi negativo.

(5) - Cfr.: F. PASQUINELLI, *Manuale per tecnici di laboratorio*, Ed. Rosini, Firenze, 1975, Vol. 2°, pag. 1029.

CAPITOLO III

ESAME DEI LEUCOCITI

GENERALITÀ

Sono cellule ematiche nucleate.

Si dividono in:

1) GRANULOCITI

- a) Neutrofil
- b) Eosinofili
- c) Basofili

2) LINFOCITI

3) MONOCITI

I GRANULOCITI

Hanno come caratteristica peculiare la presenza - nel citoplasma - di *granulazioni* specifiche, di natura fosfolipidica.

La suddivisione in neutrofil, eosinofili e basofili deriva dalle affinità tintoriali di queste granulazioni per i colori di anilina. In particolare, usando la colorazione di **May-Grünwald - Giemsa**, all'osservazione microscopica:

- a) i **neutrofil** presentano granulazioni numerose e minute, di colore rosa, diffuse in tutto il citoplasma ma di difficile osservazione in quanto hanno dimensioni (diametro di circa 0,2-0,3 μ) al limite del potere risolutivo del microscopio ottico;
- b) gli **eosinofili** presentano granulazioni più grossolane (del diametro di 0,4-0,8 μ), di colore rosso, che talora ricoprono anche il nucleo;

c) i **basofili** presentano granulazioni voluminose (del diametro di 0,4-1 μ), opache, poco numerose di colore blu-violetto, che talora ricoprono anche il nucleo.

Movimenti dei granulociti

locomozione

I granulociti si spostano, su un supporto solido, strisciando.

In particolare, essi emettono un **protopodo** nella direzione e verso di spostamento, mentre l'estremità opposta, chiamata **uropodo**, termina con uno o più filamenti che aderiscono al supporto.

Il nucleo sembra essere del tutto passivo.

La velocità di spostamento si aggira su 19-40 μ al minuto.

Ricordo che i Granulociti migrano continuamente nei tessuti per mezzo della *diapedesi*.

movimenti delle granulazioni

Le granulazioni sono soggette, oltre al movimento dovuto al centrosoma, a:

- oscillazione browniana di ampiezza inferiore a 1 μ , comunque variabile (come anche il ritmo) in base alla fluidità del citoplasma;

- bruschi movimenti (verosimilmente connessi con i movimenti citoplasmatici), di ampiezza 2-3 μ , da parte di un singolo granulo o, più spesso, anche di un'intera fila. Nel corso della locomozione, poi, le granulazioni si affollano attorno al protopodo, non appena questo si è formato.

movimenti del centrosoma

Il centrosoma si presenta come un'area più chiara rispetto al citoplasma circostante; ha un diametro di 0,5-1 μ e, in prossimità di esso, le granulazioni si dispongono radialmente.

Il centrosoma descrive - nella concavità del nucleo - un moto pendolare di periodo 30 secondi e di ampiezza 5-10 μ .

granulociti neutrofili

Sono il 55-65% dei leucociti.

Hanno un diametro, *in vivo*, di 9-14 μ (attorno a 8-12 μ , se fissati), sono i più mobili - presentando vivaci movimenti ameboidi - e sono dotati di potere fagocitario. Hanno il nucleo plurisegmentato in **lobuli** uniti tra loro da filamenti di cromatina. Il numero dei lobuli (tipicamente compreso tra 2 e 5) è correlato direttamente con la vecchiaia dei neutrofili, crescendo all'aumento di quest'ultima.

Vedi, più avanti, le **formule di Arneth** e di **Shilling**, relative alla valutazione della popolazione neutrofila.

I loro granuli, dei quali si è già accennato poc'anzi, sono costituiti per l'80% da granuli "tipici" (detti di *tipo B* o *secondari*), neutrofili, delle dimensioni di 0,2-0,3 μ di diametro e per il 20% da granuli azzurrofilo (chiamati anche di *tipo A* o *primari*) del diametro di circa 0,5 μ .

Ricordo che, con il colorante **Azur**, i granuli azzurrofilo si presentano di colore rosso porpora.

Il volume globulare dei neutrofili è di difficile determinazione perché, se strisciati, tendono ad appiattirsi e, inoltre, la loro forma non è sempre rotondeggiante.

La stima del loro volume medio, tuttavia, si aggira sui 900 μ^3 .

granulociti eosinofili

Rappresentano circa l'1-3 % della popolazione leucocitaria.

Hanno un diametro di 10-17 μ e sono dotati (secondo la maggior parte degli Autori) di attività antiistaminica; il loro numero cresce anche vistosamente nei processi allergici.

Il nucleo si presenta - in genere - bilobato (talora anche trilobato) ed i suoi contorni sono spesso difficilmente distinguibili a causa della sovrapposizione dei granuli.

Anche per gli eosinofili può essere usata una **formula di Arneth ad hoc**, benché essa abbia scarso valore diagnostico.

Comunque, per completezza, ne trascrivo - a pag. 43 - i valori suggeriti da Bessis, così come riportati da Carosi e Filice ⁽⁶⁾.

(6) - G. CAROSI - G. FILICE, *Morfologia e citogenesi dei granulociti*, in P. INTROZZI (a cura di), *Trattato Italiano di Medicina interna*, Parte terza, Malattie del Sangue e degli Organi Emopoietici - Malattie del Sistema Reticolo-Istiocitario, (5 voll.), USES, Firenze, 2^a ed., 1978-1988, vol 1°, pag 395.

granulociti basofili

Costituiscono lo 0,5-1% delle cellule leucocitarie.

Hanno un diametro di 8-10 μ , sono dotati di poca mobilità; il loro potere fagocitario è scarso e i loro granuli contengono **eparina** e **istamina**.

Sono dotati di nucleo bilobato o - talvolta - trilobato nella caratteristica morfologia a trifoglio (ma è frequente anche il reperto di forma ovale), senza peraltro mostrare (almeno al microscopio ottico) una vera e propria segmentazione.

È opportuno ricordare che i granuli basofili (così chiamati per la loro particolare affinità per i coloranti basici) presentano il caratteristico fenomeno della **metacromasia** se colorati con particolari sostanze come il **Blu di Toluidina**, ecc.

granulazioni tossiche

Sono granulazioni *patologiche*, riscontrabili - nei **granulociti neutrofili** - in molte affezioni extraemopoietiche (polmonite lobare, tifo, sepsi, cirrosi epatica, acidosi diabetica, tumori maligni, tubercolosi polmonare, intossicazioni varie).

Queste granulazioni hanno un diametro maggiore di quelle neutrofile e, con il **May-Grünwald - Giemsa**, si presentano di colore blu tendente al nero.

Per consentire un migliore riconoscimento, è indicata la **Colorazione di Mommsen** che consiste nel diluire (nel corso della classica colorazione di **May-Grünwald - Giemsa**) il colorante di **Giemsa** con **tampone fosfato-acido citrico** a pH 5,4 - anziché a pH 7.0 - (vds. pag. 26): con questa metodica i granuli neutrofili non si colorano affatto e si evidenziano solo le *granulazioni tossiche*.

I LINFOCITI

Sono gli effettori dell'immunità (sia umorale, sia cellulo-mediata).

Sono cellule di media grandezza, con dimensioni di 8-16 μ , nucleo tondeggiante, talvolta in posizione eccentrica, dotato di cromatina addensata a zolle. Talvolta è possibile evidenziare uno o più nucleoli.

Il citoplasma è scarso, basofilo, talvolta contenente granuli azzurrofilo.

Ricoprono un ruolo importante nell'anticorpopoiesi.

Si suddividono in:

Linfociti B: secernono anticorpi; i loro precursori, negli uccelli (sui quali vennero condotti i primi studi), originano nella **Borsa di Fabrizio**, la cui corrispondenza (sotto questo aspetto) nei mammiferi sembra essere il midollo osseo.

Linfociti T: responsabili dell'immunità cellulo-mediata, originano nel **Timo**.

Entrambe queste popolazioni cellulari sono dotate di recettori di membrana antigene-specifici.

Quando si presenta una stimolazione antigenica, i linfociti proliferano e vanno incontro a un'espansione clonale per fornire una risposta adeguatamente efficiente e costituire la *memoria immunologica*.

Le cellule B e T, nel corso della risposta immunitaria, interagiscono tra loro: per avere una risposta anticorpale è necessario l'intervento di una sottopopolazione di cellule, chiamate **T-helper**.

Ovviamente, ogni risposta immunitaria è soggetta a un meccanismo di **feedback negativo** (o **retroazione negativa**) da parte di un'altra sottopopolazione linfocitaria chiamata **T-suppressor**.

Per essere attivati in modo ottimale, i linfociti B e T hanno bisogno della cooperazione di **Cellule accessorie** (come i **macrofagi** e le **cellule dendritiche**).

Oltre all'immunità antigene-specifica, occorre ricordare un altro tipo di immunità, più primitiva, deputata soprattutto all'eliminazione di cellule infettate da batteri o da virus. Effettori di questa immunità sono i cosiddetti **Natural Killer (NK)**, probabilmente appartenenti a una linea cellulare diversa, ma con alcune caratteristiche morfologiche simili a quelle dei linfociti T e dei monociti.

Linfociti B

Nella maggior parte dei casi, all'osservazione in microscopia ottica queste cellule si presentano come tipici linfociti, con rapporto nucleo/citoplasma nettamente sbilanciato a favore del primo e completamente privi di organelli citoplasmatici.

Per inciso, i **marker citochimici** dei linfociti B non sono ancora completamente e universalmente definiti, benché la fosfatasi acida, la β -glucuronidasi e l'esterasi acida siano utili marcatori di attivazione.

I linfociti B circolanti, inoltre, esprimono numerosi marker, legati alle IgM e alle IgD di membrana, per i quali rimando a pubblicazioni specifiche (vedi anche in Bibliografia)⁽⁷⁾.

Linfociti T

Nell'essere umano queste cellule sono state tradizionalmente identificate per la peculiare caratteristica di formare **rosette** con gli eritrociti di pecora.

(7) - Cfr. ad es.: D. ZUCKER-FRANKLIN – M.F. GREAVES – C.E. GROSSI – A.M. MARMONT, *Le Cellule del sangue – Funzioni e patologia*, Atlante, Edi-Ermes, Milano, 2^a ed., 1988, Vol. 2, pp. 385 ss.

Più recentemente, tuttavia, è stato descritto il recettore per le cellule T umane (TCR) che attualmente è considerato il marker specifico di questa popolazione linfocitaria. Non mi addentro oltre in questo campo, lasciando i volenterosi agli opportuni, specifici approfondimenti⁽⁸⁾.

Linfociti Null (Cellule Nulle)

Con tale nome sono designati quei linfociti che non presentano i marcatori di membrana né delle cellule B né delle cellule T. Sono anche chiamati Cellule non-B/non-T. Sono dotati di un recettore di membrana specifico per la frazione cristallizzabile delle IgM

Nota Bene: nel sangue circolante finora non è stato possibile, in microscopia ottica, riconoscere con certezza i vari tipi cellulari linfocitari: si identificano solamente **Grandi e Piccoli Linfociti**.

I MONOCITI

Premessa

Il termine classico: **Sistema Reticolo-Endoteliale**, alla luce delle recenti acquisizioni, non appare più adeguato ed è sostituito da: **Sistema dei Fagociti Nucleati**⁽⁹⁾.

Con questo ultimo termine, dunque, si descrive la grande famiglia comprendente i **promonociti** (e i loro precursori midollari), i **monociti** circolanti e i **macrofagi** tissutali. Le cellule sopraelencate costituiscono effettivamente un insieme, sia per le somiglianze morfologiche, sia per alcune funzioni comuni (come la fagocitosi), sia per la loro origine comune.

Questa linea cellulare riconosce, *sia per i granulociti sia per i monociti-macrofagi*, un progenitore comune (presente nel midollo osseo) chiamato **CFU-GM** (*Colony Forming Unit, Granulocyte-Monocyte*).

Esula dagli scopi di questo lavoro una trattazione approfondita in merito alla maturazione intramidollare dei precursori dei monociti.

A noi basti sapere che la vita media dei monociti circolanti è di circa 3 giorni.

Va, peraltro, precisato che la migrazione dei monociti dal sangue in altri tessuti appare - in assenza di fenomeni infiammatori - un fenomeno del tutto casuale ed irreversibile.

(8) - Cfr. ad es.: D. ZUCKER-FRANKLIN - M.F. GREAVES - C.E. GROSSI - A.M. MARMONT, *Le Cellule del sangue*, cit., Vol. 2, pp. 416 ss.

(9) - Cfr.: D. ZUCKER-FRANKLIN - M.F. GREAVES - C.E. GROSSI - A.M. MARMONT, *Le Cellule del sangue*, cit., Vol. 1, pag. 323.

Una volta che siano penetrati nei tessuti, i monociti si trasformano in macrofagi tissutali, cellule che hanno la morfologia (e talvolta le funzionalità) del tessuto che le ospita⁽¹⁰⁾.

Morfologia dei Monociti

Si presentano sotto due aspetti principali: **Grande e Piccolo Monocito**, con tutte le possibili forme intermedie.

Grande Monocito: diametro compreso tra 30 e 40 μ ; nucleo voluminoso, talora eccentrico, di morfologia spesso reniforme, talora multilobato o anche irregolare, di colorito rosso chiaro, con la cromatina disposta in sottili filamenti senza presentare zolle o addensamenti.

Talvolta si può osservare un nucleolo incolore.

Il citoplasma, di color grigio-bluastro, è abbondante e punteggiato di minuscole granulazioni azzurrofile, talmente numerose da sembrare una polvere rossa e - talvolta - da far sembrare lo stesso citoplasma di color rosa. È anche possibile osservarvi dei vacuoli contrattili.

Piccolo Monocito: diametro compreso tra 20 e 30 μ ; nucleo rotondeggiante od ovalare (talvolta anche triangolare o quadrangolare, ma in questo caso ci troviamo di fronte ad un artefatto dovuto allo strisciamento della goccia ematica e si presenta quando, all'atto dell'esecuzione dello striscio, il nucleo si trova "disteso"), di colore rosso chiaro, contenente cromatina chiara, dall'aspetto cotonoso quasi "pettinato" (anch'esso dovuto all'effetto meccanico dello striscio). I nucleoli generalmente non sono visibili.

Il citoplasma è di colore blu cinereo talvolta con fini granulazioni azzurrofile.

La diagnosi differenziale con i grandi linfociti non sempre è possibile in base ai soli caratteri morfologici: occorrono specifiche colorazioni istochimiche.

I Monociti sono dotati di spiccata funzione fagocitica; tuttavia, il termine **macrofagi** - coniato da **Metchnikoff** - è restrittivo riguardo alle funzioni di queste cellule e, oltretutto, inesatto: le funzioni macrofagiche - infatti - sono presenti anche nei granulociti. **Kyono** nel 1914 e **Ashoff** nel 1924, osservando che alcuni coloranti vitali venivano assorbiti da varie cellule dotate di funzioni macrofagiche, catalogarono tutte queste entità - peraltro eterogenee - sotto l'unica definizione di **cellule reticolo-endoteliali**.

(10) - Rimando, per ulteriori approfondimenti, all'opera di: D. ZUCKER-FRANKLIN - M.F. GREAVES - C.E. GROSSI - A.M. MARMONT, *Le Cellule del sangue*, cit., Vol. 1, pag. 324 ss.

La diatriba sulla terminologia da adottare è durata più di trent'anni; finalmente sembra pacifico accettare la dizione: **serie istio-monocitaria** (Bessis) o anche **sistema dei fagociti nucleati**. Rimando all'opera di Bessis⁽¹²⁾ gli interessati all'approfondimento della questione semantica.

A proposito dell'attività fagocitaria dei monociti appare opportuno ricordare che essa è particolarmente spiccata nei piccoli monociti.

Comunque, i monociti sono - in genere - capaci di fagocitare una vasta congerie di sostanze, dalle inorganiche (ferro, polveri, ecc.) alle organiche (batteri, virus, complessi antigene-anticorpo). In particolare, l'attività macrofagica dei monociti nei confronti degli eritrociti si distingue nettamente da quella espletata dai granulociti: questi ultimi, infatti, in genere rompono la cellula eritrocitaria in due o più frammenti prima di fagocitarla, mentre i monociti ingeriscono gli eritrociti ancora interi.

Caratteristica importante dei monociti è la spiccata adesività che essi mostrano nei confronti del vetro, caratteristica che rende ragione degli artefatti da strisciamento di cui si è accennato parlando delle alterazioni nucleari di queste cellule.

I monociti in movimento assumono - analogamente ai granulociti - forma triangolare.

GLI ISTIOCITI

Sono cellule attivamente fagocitarie, appartenenti al **Sistema dei Fagociti Nucleati**, di diametro compreso tra 30 e 40 μ ; il nucleo ha forma ovale, colore rosso e contiene cromatina disposta a rete con maglie regolari; spesso sono evidenti uno o due nucleoli. Il citoplasma è ampio, di colore grigio chiaro, non uniforme poiché intervallato da zone di color rosa o azzurro tenue (disposte casualmente) e da un numero variabile (talvolta elevato) di vacuoli incolori.

Non si reperiscono nel sangue circolante, essendo la loro collocazione abitualmente tissutale.

Ricerche ormai "storiche" (1925) hanno dimostrato che i monociti, coltivati *in vitro*, sono in grado di trasformarsi in istiociti e, susseguentemente, in cellule giganti polinucleate. Alcuni Autori ritengono che gli istiociti derivino dai monociti e che queste due cellule possano reversibilmente trasformarsi l'una nell'altra⁽¹²⁾.

Ricordo che al Sistema dei Fagociti Nucleati appartengono anche le cellule di Kupfer del fegato, la microglia del Sistema Nervoso Centrale, le cellule di Langerhans della cute, le cellule degli organi linfoidei che presentano l'antigene e gli osteoclasti⁽¹³⁾.

(11) - M. BESSIS, *Reinterpretazione degli strisci di sangue*, Piccin Editore, Padova, 1978, pagg. 157 ss.

(12) - M. BESSIS, cit., pag. 162.

(13) - P.R. WHEATER, *Istologia e anatomia microscopica*, 3^a ed. italiana, Casa Editrice Ambrosiana, Milano, 2000, pag. 56.

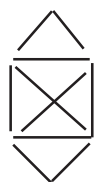DETERMINAZIONE DELLA FORMULA LEUCOCITARIA

Una volta colorato lo striscio, sia esso ricoperto o no con il coprioggetti, occorre riconoscere e quantificare le popolazioni leucocitarie presenti.

Si debbono conteggiare 100 leucociti (meglio 200 e riportare il valore finale a percentuale), spostando continuamente il campo di osservazione e prendendo diligente nota di ogni tipo di leucocita repertato.

Al fine di non incorrere in omissioni numeriche, ogni osservatore escogita un proprio metodo (anche con l'ausilio del computer). Quello, tuttavia, più comunemente usato è il seguente:

- si traccia un segno per ogni unità osservata, secondo uno schema "a diamante" come questo

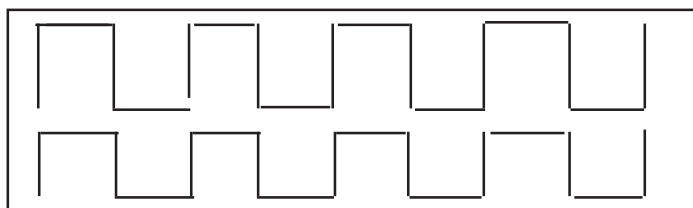


che conteggia 10 unità di una certa popolazione.

Ognuno, comunque, è libero di usare il metodo che preferisce (anche il pallottoliere!).

Molto importante è osservare tutte le zone dello striscio.

Lo schema generalmente suggerito è il seguente:



L'osservazione va effettuata a forte ingrandimento.

Personalmente, uso un obiettivo a 40x A.N. 0,95 (a secco) per il conteggio e un obiettivo a 100x A.N. 1,32 per l'identificazione dei dettagli, per il calcolo della formula di Arneht e di quella di Shilling, per la determinazione del sesso genetico e dell'età dei linfociti.

Ovviamente, l'ideale è l'uso della "doppia immersione", cioè dell'obiettivo e del condensatore, ma... spostando continuamente il vetrino sul tavolo del microscopio, l'olio che lo bagna sulla superficie inferiore (quello a contatto del condensatore, per capirci), inevitabilmente imbratta tutto il tavolino stesso.

Ritengo più utile un esame “mirato” (da effettuarsi dopo lo screening iniziale), eventualmente segnando con precisione le coordinate degli elementi meritevoli di approfondimento, oppure apponendo opportuni piccoli segni con la penna a china sul coprioggetti, in modo da rintracciare facilmente quanto necessari.

Comunque, solo l’esperienza personale potrà suggerire il metodo migliore.

A titolo puramente informativo, riporto qui sotto una “classica” **formula leucocitaria**⁽¹⁴⁾ nell’adulto (quella nel bambino differisce notevolmente in quanto a valori): si tenga presente che i valori sono soggetti a variazione in base alle metodiche (soprattutto automatiche) usate e all’evolversi delle conoscenze biomediche.

Granulociti neutrofil	61 - 71	%
Granulociti eosinofili	2 - 4	%
Granulociti basofili	0 - 1	%
Linfociti	21 - 30	%
Monociti	6 - 8	%

Per offrire la possibilità di confronto, riporto qui sotto i valori della formula leucocitaria secondo altri Autori.

	Bernard - Levy ⁽¹⁵⁾	Mandelli ⁽¹⁶⁾	Carosi - Filice ⁽¹⁷⁾
Granulociti neutrofil	45 - 70 %	55 - 70 %	55 - 70 %
Granulociti eosinofili	1 - 3 %	1 - 4 %	1 - 4 %
Granulociti basofili	0 - 0,5 %	0 - 1 %	0 - 1 %
Linfociti	20 - 40 %	25 - 40 %	20 - 30 %
Monociti	3 - 7 %	1 - 6 %	2 - 8 %

Più che i valori percentuali, debbono essere valutati i valori assoluti delle varie categorie leucocitarie. Pertanto, da Bernard - Levy (cit.) riporto la tabella con indicati i valori

(14) - da: W. TELÒ, *Esami di Laboratorio*, Minerva Medica, Saluzzo, 3^a ed., 1967.

(15) - J. BERNARD - J.-P. LEVY (et al.), *Ematologia*, cit., pag. 9.

(16) - F. MANDELLI, *Lezioni di Ematologia*, La Goliardica Editrice, Roma, ristampa 1978, pag. 20.

(17) - G. CAROSI - G. FILICE, *Morfologia e citogenesi dei granulociti*, in P. INTROZZI (a cura di), *Trattato Italiano di Medicina interna*, cit., Vol 1^o, pag 399.

percentuali e, a fianco, i valori assoluti della formula leucocitaria, come da loro suggeriti:

Tipo di leucociti	valore %	valore assoluto (per mm ³)
Granulociti neutrofili	61 - 71	1.800 - 7.000
Granulociti eosinofili	2 - 4	50 - 300
Granulociti basofili	0 - 1	10 - 50
Linfociti	21 - 30	1.500 - 4.000
Monociti	6 - 8	100 - 700

Qualora, poi, si volessero condurre studi particolari sui leucociti, si dovrà ricorrere ad un opportuno

metodo per l'arricchimento dei leucociti

certamente non alla portata dei dilettanti, sia perché necessita di un prelievo venoso (**atto medico!**), sia perché richiede l'uso di una centrifuga (non credo facilmente disponibile).

L'ovvio vantaggio di questa metodica è che consente di esaminare un campione molto consistente di leucociti, cosa assai utile in campo medico-diagnostico.

Le determinazioni che seguono (formule di Arneth e di Shilling) di effettuano su **strisci di sangue periferico**, prelevato con puntura da polpastrello dopo **accurata disinfezione sia della cute, sia degli strumenti usati** (ansette monouso già sterili non richiedono, ovviamente, ulteriori trattamenti) e colorato con il metodo di **May-Grünwald - Giemsa**.

DETERMINAZIONE DELLA FORMULA NUCLEARE DI ARNETH

I granulociti neutrofili vengono classificati in 5 diverse classi a seconda del numero delle segmentazioni presentate dal nucleo.

Poiché il nucleo, invecchiando, si divide in segmenti, è evidente che i granulociti più giovani saranno monosegmentati e i più vecchi avranno il nucleo diviso in 5 (o anche più) segmenti.

La formula "normale" è la seguente:

neutrofili monosegmentati	5	%	(0-5 %)
neutrofili bisegmentati	35	%	(10-35 %)
neutrofili trisegmentati	41	%	(40-50 %)
neutrofili tetrsegmentati	17	%	(15-20 %)
neutrofili pentasegmentati	2	%	(0-5 %)
neutrofili plurisegmentati	0	%	

È opportuno ricordare che nel primo gruppo (i granulociti con nucleo monosegmentato) sono compresi - indipendentemente dal grado di maturazione - tutti gli eventuali elementi immaturi della serie leucocitaria che possono comparire in circolo, nonché le forme metamielocitiche a nucleo reniforme e le forme granulocitiche con nucleo a bastoncello.

Anche per i granulociti eosinofili può essere adottato lo schema di Arneth, benché esso abbia - in questo caso - scarso valore diagnostico:

eosinofili monosegmentati	5	%
eosinofili bisegmentati	68	%
eosinofili trisegmentati	22	%
eosinofili tetrsegmentati	4	%

DETERMINAZIONE DELLA FORMULA NUCLEARE DI SCHILLING

Questa formula - a differenza della precedente - tiene conto del grado di immaturità delle eventuali cellule giovani presenti nel sangue periferico; essa, pertanto, è di particolare utilità nella diagnosi di eventuali disordini della leucopoiesi.

I granulociti vengono suddivisi in 4 classi, in base alle caratteristiche morfologiche nucleari:

- 1) Cellule mielocitarie corrispondenti a elementi immaturi, precursori dei metamielociti.
- 2) Cellule metamielocitarie (o cellule "giovanili").
- 3) Granulociti con nucleo a bastoncino.
- 4) Granulociti con nucleo segmentato.

Appare evidente che, nelle condizioni in cui non compaiono (nel sangue periferico) forme leucocitarie altamente immature, le ultime due classi sono quelle maggiormente rappresentate e in tal caso si fa riferimento alla formula di Arneth.

Ritengo non superfluo ricordare che tanto la formula di Arneth quanto quella di Shilling vengono eseguite su strisci di sangue periferico colorato con il metodo di May-Grünwald e Giemsa, usando l'obiettivo a immersione.

I valori determinati con la formula di Arneth vanno riportati su un **grafico cartesiano** nel quale in **ordinata** (asse Y, diviso da 0 a 100) saranno riportati i valori percentuali rilevati e in **ascissa** (asse X, diviso in 7 tratti) si riporterà il numero di segmentazioni relativo, a partire dal metamielocito e, poi, monolobati, ecc., fino al 7° tratto ove saranno indicati gli eventuali granulociti (eventuali) con nucleo avente più di 5 segmentazioni (o *lobi*).

DETERMINAZIONE DEL SESSO GENETICO

Si può eseguire sugli strisci allestiti per la determinazione della Formula leucocitaria, usando l'obiettivo a immersione.

Vanno quantificati i granulociti che mostrano la **cromatina sessuale** che si presenta come una masserella pedunculata, quasi come una bacchetta di tamburo (da cui il termine **drumstick**), protrudente dal nucleo.

Tale formazione, corrispondente al cromosoma X nella situazione XX, è reperibile - secondo Notario⁽¹⁸⁾ - in meno del 5% dei granulociti circolanti dei maschi. Bessis⁽¹⁹⁾, peraltro, parla di **X Drumsticks** (presenti in circa il 2-3% dei granulociti circolanti

(18) - A. NOTARIO, *Esami di Laboratorio in Ematologia*, in P. INTROZZI (a cura di), *Trattato Italiano di Medicina Interna - Sangue, Organi Emopoietici, Sistema Reticoloistocitario* (5 Voll.), USES, Firenze, 2^a Ed., 1979, Vol. 2, pagg. 1412-1413.

(19) - M. BESSIS, *Reinterpretazione degli Strisci di Sangue*, cit., 1978, pag. 120.

di individui di sesso femminile) e di **Y Drumsticks** (molto più piccoli rispetto agli X Drumsticks e in genere rilevabili solo con la microscopia a fluorescenza dopo colorazione con **chinacrina**) presenti in circa il 3,5 % dei granulociti circolanti degli individui di sesso maschile.

Ritengo opportuno menzionare, in questo contesto, il cosiddetto **Corpo di Barr**, visibile in *coltura di linfociti (in vivo non è ben netto)*, chiamato anche **cromatina sessuale**.

Tale formazione è presente nel nucleo dei linfociti, si presenta come una masserella di cromatina omogenea, aderente alla membrana nucleare e non va confusa con il nucleolo (peraltro visibile solo con coloranti speciali quali il **Blu di Metilene Borato**); è di difficile visibilità - come già accennato - a meno di ricorrere alla microscopia in fluorescenza che consente di riconoscere linfociti maschili anche in interfase⁽²⁰⁾.

(20) - M. BESSIS, *Reinterpretazione degli Strisci di Sangue*, cit., pag. 148.

RICONOSCIMENTO DELL'ETÀ DEI LINFOCITI

Il grado di maturazione (età) dei linfociti viene determinato, su strisci allestiti come per la formula leucocitaria ed esaminati con l'obiettivo ad immersione, in base soprattutto alle caratteristiche citoplasmatiche.

In particolare, viene valutato il grado di basofilia: in genere, più un linfocita è giovane più il suo citoplasma è basofilo, mentre nei linfociti vecchi il citoplasma è piuttosto ampio, quasi lamellare, celeste pallido, quasi ialino (cioè trasparente).

Di scarso valore, invece, appare il criterio di valutazione dell'età in base al volume. Migliori certezze si hanno valutando il numero (piuttosto abbondante nelle cellule giovani) dei mitocondri, ma questo esame richiede colorazioni specifiche.

Ai fini dilettantistici, ritengo sufficiente la valutazione delle caratteristiche citoplasmatiche.

DURATA DI VITA DEI LINFOCITI

È possibile suddividere la popolazione linfocitaria in due categorie, a seconda della durata di vita:

- 1) linfociti a vita breve: qualche giorno.
- 2) linfociti a vita lunga: da tre mesi a circa 10 anni.

Alla prima categoria (a vita breve) sono ascritti tutti i linfociti midollari e timici, nonché circa il 20% dei linfociti appartenenti ad altri organi.

Alla seconda categoria sono ascritti circa l'80% dei linfociti appartenenti agli organi periferici. Proprio questa longevità sembra costituire una delle cause della capacità di ricordare i contatti immuni occorsi nella vita di queste cellule (la cosiddetta "memoria immunologica").

CAPITOLO IV

ESAME DELLE PIASTRINE

GENERALITÀ

Sono chiamate anche **trombociti**.

Sono cellule piccole, anucleate che si formano - per gemmazione - dal citoplasma dei **megacariociti**, grosse cellule (dal gr. **μεγα** [mèga] = grande e **καρυον** [càrion] = nucleo) normalmente site nel midollo osseo, ma presenti anche - sia pure in numero ridottissimo (circa 12 per ml) - nel sangue circolante. Per tale motivo, per studiarle in strisci ematici, si ricorre alla concentrazione dei leucociti per centrifugazione.

I megacariociti, per la verità, sono presenti anche in altri organi come la milza, il fegato, i polmoni, i reni, ecc.)

Il nucleo dei trombociti viene riassorbito - per fagocitosi - dagli istiociti del midollo osseo.

In condizioni normali, circa il 30% dei trombociti è “sequestrato” dalla milza: negli individui splenectomizzati - nei quali la totalità dei trombociti è in circolo - il numero di queste cellule è, infatti, aumentato, soprattutto in caso di pregressa trombocitopenia. La produzione giornaliera di trombociti si aggira sulle 50.000 unità per ml di sangue. Le piastrine, poi, non lasciano mai il circolo ematico e la loro durata di vita si aggira sui 9-12 giorni.

I trombociti si alterano assai facilmente: agglutinano immediatamente a contatto con l'aria, con il vetro o con i tessuti (più in generale, praticamente con qualsiasi corpo estraneo).

Per poterli studiare adeguatamente, occorre utilizzare sangue eparinato o citratato (o, comunque, reso incoagulabile) ed effettuare lo striscio senza indugi dopo il prelievo (che in teoria dovrebbe essere eseguito da una grossa vena del braccio, onde minimizzare eventuali fenomeni di agglutinazione da contatto).

Senza ricorrere a prelievi venosi, si può utilizzare il seguente **Metodo di Fonio-Naegeli**: si punge un polpastrello, assorbendo con cotone asciutto la prima goccia di sangue fuoriuscita. Si deposita, quindi, immediatamente sulla ferita una goccia di **Solfato di Magnesio** (MgSO_4) al 14% (in H_2O): il sangue, man mano che fuoriesce, viene mescolato - per mezzo di una bacchetta di vetro bagnata non la stessa soluzione di Solfato di Magnesio - con la goccia di antiagglutinante e subito dopo si allestisce lo striscio con le consuete modalità.

MORFOLOGIA

Se lo striscio è ben eseguito, la maggior parte delle piastrine (circa l'80%) si presenterà come masserelle citoplasmatiche ovalari o rotondeggianti, con diametro compreso tra 2 e 5 μ , volume di 5-10 μ^3 , di colore celeste (basofilo) contenenti granulazioni azzurrofile di colore rosso-violetto.

Le granulazioni, spesso, sono ammassate le une alle altre e disposte più o meno al centro della cellula, presentandosi in tal modo simili ad un nucleo. In altri casi, invece, le granulazioni appaiono diffuse su tutta la superficie oppure disposte a corona attorno a un vacuolo.

Talora, su strisci ben eseguiti con la tecnica sopra descritta per evitare l'agglutinazione (e comunque sulla quasi totalità degli strisci eseguiti senza le precauzioni suddette), un certo numero di trombociti non si presentano con la morfologia discoidale tipica, bensì in altre forme (a stella, a farfalla, a girino, ecc.).

Tale morfologia atipica, chiamata a **cellule dendritiche**, può essere vantaggiosamente studiata con l'osservazione *in vivo* a contrasto di fase o d'interferenza.

Il numero dei trombociti per mm^3 viene determinato (ove non si disponga di metodiche e attrezzature automatizzate) rapportandolo a quello di 1000 eritrociti osservati in campi diversi (vedi il metodo descritto per la determinazione della formula leucocitaria a pag. 40), secondo la proporzione:

$$(\text{numero di eritrociti per } \text{mm}^3 \times \text{numero piastrine contate}) / 1000.$$

CAPITOLO V

TECNICHE VARIE

MISURA DELLE DIMENSIONI DI CELLULE EMATICHE

Per il riconoscimento delle caratteristiche morfologiche delle cellule ematiche - soprattutto degli eritrociti e in casi di dubbia interpretazione - è necessario ricorrere alla misura delle dimensioni lineari e volumetriche, queste ultime essendo in genere facilmente calcolabili a partire dalle prime - in caso di forme regolari - o quanto meno approssimabili - in caso di forme irregolari.

Esistono vari modi per rilevare tali dimensioni (sono disponibili, infatti, anche particolari software che permettono tali misure, una volta conosciuto l'ingrandimento *reale* dell'immagine), ma ritengo che l'immediatezza venga ottenuta solo con l'uso di un **micrometro oculare**, da tararsi per ogni singolo obiettivo con l'ausilio di un **micrometro oggetto** (un normale portaoggetti con su incisa una scala graduata di precisione, reperibile presso i fornitori di materiali per microscopia).

Non mi dilungo sull'uso del micrometro oculare, informazione del resto facilmente reperibile sia in letteratura⁽²¹⁾⁽²²⁾, sia in Rete⁽²³⁾.

(21) - H. DETERMANN - F. LEPUSCH, *Il Microscopio e le sue applicazioni*, Ernst Leitz, Wetzlar, 1969, pagg. 49-51.

(22) - F. K. MÖLLRING, *Nozioni basilari di Microscopia*, Carl Zeiss, Oberkoken/Württ, 1967, pagg.51-52.

(23) - G.P. SINI, *Problemi Tecnici della Microscopia Ottica*, pagg. 91 ss, reperibile nel sito http://www.funsci.com/fun3_it/sini/mo/alone.pdf

Una cosa, però, mi preme sottolineare: soprattutto se si desidera realizzare fotomicrografie (fotografie al microscopio: il termine *microfotografia* ha un significato diverso!) con intento di documentazione scientifica, è **indispensabile** che su ogni immagine sia riportata la **scala d'ingrandimento reale!**

Ciò può essere ottenuto con vari metodi, tra i quali:

- acquisizione con tecniche digitali e successiva elaborazione con programmi dedicati;
- fotografia del reticolo micrometrico sovrapposto all'oggetto osservato;
- fotografia analogica con digitalizzazione dell'immagine e sovrapposizione del reticolo di misura.

Le immagini, comunque, vanno corredate di tutti i dettagli tecnici (obiettivo, oculare, eventuali variatori d'ingrandimento, potere d'ingrandimento della testa portaprismi - se diverso da 1x -, tipo di luce, lunghezza d'onda approssimativa della luce incidente, metodica d'illuminazione, metodica di osservazione [campo chiaro, campo scuro, contrasto di fase, contrasto d'interferenza, illuminazione obliqua, ecc.], metodo di ripresa, strumento di ripresa, metodo e software di manipolazione d'immagine, filtri ottici o digitali usati, filtri di conversione, ecc.).

Al fine di razionalizzare le osservazioni microscopiche in campo ematologico, mi sia permesso, ora, di suggerire - ferma restando la libertà di ogni osservatore - il protocollo di osservazione riportato alla pagina seguente.

Ribadisco di *non cedere alla tentazione* di usare le nostre osservazioni (e neppure le nozioni eventualmente acquisite) a fini diagnostici: i dati osservativi e analitici, infatti, vanno contestualizzati con l'anamnesi e l'esame obiettivo, nonché corredate con altri eventuali accertamenti.

La Medicina è, innanzitutto, un'Arte (oltre che una scienza) e il suo esercizio richiede - oltre agli opportuni Titoli Accademici e alle relative Licenze Professionali - una solida esperienza maturata sotto la guida di esperti.

PROTOCOLLO DI OSSERVAZIONE

- prelievo di sangue periferico **per puntura da polpastrello** (*mi raccomando l'accurata disinfezione della cute e degli strumenti!!!*);
- esame a fresco (per chi dispone del contrasto di fase o del contrasto d'interferenza);
- esecuzione dello striscio e colorazione con May-Grünwald - Giemsa;
- esame dei caratteri morfologici degli eritrociti (comprese le misure lineari e volumetriche, i caratteri tintoriali, ecc.);
- riconoscimento, esame e conteggio (in percentuale v/s eritrociti) dei reticolociti;
- esame dei caratteri morfologici dei leucociti (comprese le misure lineari e volumetriche);
- determinazione della formula leucocitaria;
- determinazione della Formula di Arneth per i neutrofilii;
- determinazione della Formula di Schilling;
- determinazione della Formula di Arneth per gli eosinofili;
- determinazione del sesso genetico;
- determinazione dell'età dei linfociti con il metodo "citoplasmatico";
- riconoscimento degli eventuali drepanociti con il Test di Itano e Pauling;
- prelievo di sangue dal polpastrello con il metodo di Fonio-Naegeli per il riconoscimento delle piastrine;
- esame morfologico delle piastrine (comprese le misure lineari e volumetriche);
- conta (in percentuale v/s eritrociti) delle piastrine.

- esame in contrasto di fase delle stesse cellule ematiche esaminate, dopo colorazione, in campo chiaro (esame in doppio metodo da ripetere sullo stesso striscio colorato per gli elementi di ogni famiglia; es.: un neutrofilo esaminato con due metodiche);
- esame in campo oscuro delle stesse cellule colorate ed esaminate in campo chiaro;
- esame in contrasto d'interferenza delle stesse cellule esaminate in campo chiaro;
- controllo incrociato delle immagini (o delle foto) ottenute con i vari metodi sulle singole cellule osservate;
- segnalazione di ogni particolarità (nucleare, citoplasmatica, tintoriale, numerica, ecc.) che faccia ritenere di aver osservato una o più cellule anomale o anche solo dubbie, con documentazione fotografica (non ritoccata!!!) se possibile.
- chi dispone di una camera contaglobuli e dei relativi reattivi (**Liquido di Hayem** [sostituibile con banale soluzione fisiologica isotonica di NaCl allo 0,9 %] per il conteggio degli eritrociti e **Liquido di Türk** per il conteggio dei leucociti) può eseguire una "conta" onde ottenere una formula leucocitaria con i valori assoluti, oltre che relativi.
- chi dispone anche di un **Emoglobino metro di Sahli** e della relativa soluzione di HCl in concentrazione N/10, può anche determinare la quantità di Emoglobina e i relativi parametri concentrativi di questo pigmento relativi agli eritrociti in esame.
- chi dispone, infine, del contrasto di fase e di una videocamera, può effettuare interessanti studi e riprese per documentare i movimenti dei leucociti.

RIBADISCO che in nessun caso si debbono interpretare i risultati delle osservazioni per fini diagnostici, sia perché si incorrerebbe nel reato di **esercizio abusivo della professione medica**, sia perché - in mani poco esperte - **i risultati sarebbero del tutto inattendibili!**

E non si ceda, comunque, alla tentazione di interpretare le analisi (proprie o altrui) eventualmente eseguite da un Laboratorio autorizzato: per poter interpretare correttamente tali dati occorre collocarli in un contesto più generale e ciò non è certamente alla portata di chi non è medico!

Buono studio/divertimento e, soprattutto, buone osservazioni!

BIBLIOGRAFIA

Marcel BESSIS, *Reinterpretazione degli strisci di sangue*, Piccin Editore, Padova, 1978.

George A. McDONALD – T.C. DODDS – Bruce CRUIKSHANK, *Atlante di Ematologia*, Edizioni Mediche Scientifiche Internazionali, Roma, 2^a ed. italiana (trad. dalla 4^a inglese), 1979.

F.G.J. HAYHOE – R.J. FLEMANS, *Atlante di Citologia Ematologica*, E.T.I.M. - Vaduz (FL).

Paolo INTROZZI (diretto da), *Trattato Italiano di Medicina Interna*, Parte terza, *Malattie del Sangue e degli organi Emopoietici – Malattie del Sistema Reticolo-Istiocitario*, 5 voll., USES, Firenze, 2^a edizione, 1978-1988.

D. ZUCKER-FRANKLIN – M.F. GREAVES – C.E. GROSSI – A.M. MARMONT, *Le Cellule del sangue – Funzioni e patologia*, Atlante, 2 voll., Edi-Ermes, Milano, 2^a ed., 1988.

Franco MANDELLI, *Lezioni di Ematologia*, La Goliardica Editrice, Roma, ristampa 1978.

Sante TURA, *Lezioni di Ematologia*, Editrice Esculapio, Bologna, 2^a ed., 1977.

J. BERNARD – J.-P. LEVY (et al.), *Ematologia*, Masson, Milano, 1978 (trad. italiana dalla 4^a ed. francese).

Arthur W. HAM, *Istologia*, 2 voll., USES, Firenze, 2^a ed. italiana, 1969.

Pietro MOTTA, *Anatomia Microscopica*, Vallardi, Milano, 2^a ed., 1977.

Giuseppe Carlo BALBONI, Giovanni TEDDE, *Anatomia Microscopica*, Società Editrice Universo, Roma, 1977.

Valerio MONESI, *Istologia*, Piccin, Padova, 1975.

Paul Richard WHEATER, *Istologia e anatomia microscopica*, 3^a ed. italiana (a cura di O. Cremona - P.C. Marchisio) sulla 4^a ed. inglese (curata da B. Young - J. W. Heath) Casa Editrice Ambrosiana, Milano, 2000.

Ivo DE CARNERI, *Parassitologia Generale e Umana*, Casa Editrice Ambrosiana, Milano, 4^a ed., 1972.

Per gli approfondimenti in **Istochimica**:

Roberto MASTROSTEFANO, *Istochimica*, Fonte del Libro Medico, Roma, 1974.

Piero GALLO, *Introduzione allo studio dell'Istochimica*, Lombardo Editore, Roma, 1976.

Ermanno BONUCCI, *Manuale di Istochimica*, Lombardo Editore, Roma, 1981.

Per la parte più strettamente **analitica**, vedasi:

Walter TELÒ, *Esami di Laboratorio*, Minerva Medica, Saluzzo, 2^a ed., 1967.

Filippo PASQUINELLI, *Manuale per Tecnici di Laboratorio*, 2 voll., Edizioni Rosini, Firenze, 1967.

Paolo INTROZZI (diretto da), *Trattato Italiano di Medicina Interna - Tecniche e Diagnostica di Laboratorio*, 5 voll. USES, Firenze, 3^a ed., 1978 - 1987.

Angelo BURLINA, *Medicina di Laboratorio – Principi di tecnologia*, 2 voll., C.G. Edizioni Scientifiche, Torino, 1994.

Per approfondimenti in **microscopia ottica**, vedasi:

Giovanni Pietro SINI, *Problemi Tecnici della Microscopia Ottica*, reperibile nel sito http://www.funsci.com/fun3_it/sini/mo/alone.pdf

Paolo CASTANO, *Microscopia Ottica e Fotomicrografia*, Tamburini Editore, Milano, 1975.

Werner NIKLOWITZ, *Metodi di preparazione adatti per l'uso della microscopia a contrasto di fase nell'istologia*, in *INFORMAZIONI ZEISS*, Carl Zeiss, Oberkochen/Württ., ed. italiana, Carl Zeiss S.r.l., Milano, n. 64, 1967, pp. 42-44.

Helmut NEUPERT, *Dispositivo a contrasto d'interferenza secondo Nomarski*, in *INFORMAZIONI ZEISS*, Carl Zeiss, Oberkochen/Württ., ed. italiana, Carl Zeiss S.r.l., Milano, n. 65, 1967, pp. 96-97.

Hans DETERMANN - Friedrich LEPUSCH, *Il Microscopio e le sue applicazioni*, Ernst Leitz, Wetzlar, 1969.

Friedrich Karl MÖLLRING, *Nozioni basilari di Microscopia*, Carl Zeiss, Oberkochen/Württ, 1967.

AVVERTENZA

Questa è solo una *bibliografia essenziale* per chi vuole cominciare a interessarsi seriamente alle osservazioni microscopiche nel campo dell'ematologia: dovrebbe essere arricchita di altri numerosi testi specifici (di microscopia ottica, di microscopia elettronica, di istochimica, di immunofluorescenza, di istopatologia, di citopatologia, di ematologia, ecc.).

Essa è basata su testi in mio possesso e che ho usato per studio.

Nel presente lavoro non ho inserito - volutamente - immagini utili a identificare i vari tipi cellulari, per lasciare il gusto della ricerca e della scoperta ai miei venticinque lettori (tanto per citare il Manzoni).

Ho voluto indicare per esteso - quando ciò è stato possibile - anche il nome degli Autori come piccolo segno di gratitudine a Coloro (Docenti e/o Autori) che hanno contribuito, con il loro insegnamento e con la loro opera, alla mia formazione: a tutti Loro va il mio grato pensiero, con un' enfasi particolare per il mio Grande Maestro, il Prof. Franco Mandelli.

Marco Brusadin

APPENDICE

Per allertare soprattutto i principianti circa la **pericolosità delle sostanze chimiche** di uso comune negli esperimenti di microscopia, nelle pagine seguenti ho riportato alcune “schede” tratte dal sito:

<http://www.sicurezzaincasa.it/schede/solventi.htm>

Ribadisco la **necessità inderogabile di INFORMARSI** - direttamente sul sito della Ditte produttrici - circa la **pericolosità**, la **tossicità**, l'**infiammabilità** delle *sostanze chimiche* che si intende acquistare, nonché sul **modo di manipolarle**, di **conservarle**, di **smaltirle** e di **prestare l'eventuale primo soccorso**.

APPENDICE

PRODOTTO SOSTANZA E ASPETTO	XILOLO XILENE (liquido incolore)
<i>PERICOLI</i>	
ESPLOSIVO INFIAMMABILE TOSSICO CORROSIVO	VAPORI DEL SOLVENTE CON L'ARIA ALTAMENTE Irrita pelle ed occhi, i vapori creano stati confusionali NO
<i>MISURE DI SICUREZZA</i>	
STOCCAGGIO AMBIENTE DI LAVORO MISURE DI PROTEZIONE IGIENE SMALTIMENTO RIFIUTI	Tenere in contenitori sigillati in luogo asciutto, non fumare Buona ventilazione, non fumare, NESSUNA FIAMMA LIBERA PORTARE GUANTI ED OCCHIALI Usare crema protettiva, lavarsi le mani dopo il lavoro Tramite IMPRESA SPECIALIZZATA
<i>PRONTO SOCCORSO</i>	
BRUCIATURE INALAZIONE INGESTIONE OCCHI PELLE	PORTARE ALL'APERTO E RICORRERE AL MEDICO SCIACQUARSI LA BOCCA CON ACQUA E RICORRERE AL MEDICO LAVARE ABBONDANTEMENTE CON ACQUA LAVARSI CON ACQUA E SAPONE, APPLICARE CREMA

APPENDICE

PRODOTTO SOSTANZA E ASPETTO	ACETONE ACETONE, PROPANONE O DIMETILKETONE (liquidi chiari di odore dolciastro)
<i>PERICOLI</i>	
ESPLOSIVO INFIAMMABILE TOSSICO CORROSIVO	VAPORI DEL SOLVENTE CON L'ARIA ALTAMENTE Irrita pelle ed occhi, i vapori creano stati confusionali NO
<i>MISURE DI SICUREZZA</i>	
STOCCAGGIO AMBIENTE DI LAVORO MISURE DI PROTEZIONE IGIENE SMALTIMENTO RIFIUTI	Tenere in contenitori sigillati in luogo asciutto, non fumare Buona ventilazione, non fumare, NESSUNA FIAMMA LIBERA Portare guanti ed occhiali Usare crema protettiva, lavarsi le mani dopo il lavoro Tramite IMPRESA SPECIALIZZATA
<i>PRONTO SOCCORSO</i>	
BRUCIATURE INALAZIONE INGESTIONE OCCHI PELLE	PORTARE ALL'APERTO E RICORRERE AL MEDICO SCIACQUARSI LA BOCCA CON ACQUA E RICORRERE AL MEDICO LAVARE ABBONDANTEMENTE CON ACQUA LAVARSI CON ACQUA E SAPONE, APPLICARE CREMA

APPENDICE

PRODOTTO SOSTANZA E ASPETTO	ALCOLI ALCOOL ETILICO O ETANOLO (liquido incolore di odore gradevole)
<i>PERICOLI</i>	
ESPLOSIVO INFIAMMABILE TOSSICO CORROSIVO	VAPORI DEL SOLVENTE CON L'ARIA ALTAMENTE Irrita pelle ed occhi, i vapori creano stati confusionali NO
<i>MISURE DI SICUREZZA</i>	
STOCCAGGIO AMBIENTE DI LAVORO MISURE DI PROTEZIONE IGIENE SMALTIMENTO RIFIUTI	Tenere in contenitori sigillati in luogo asciutto, non fumare Buona ventilazione, non fumare, NESSUNA FIAMMA LIBERA Portare guanti ed occhiali Usare crema protettiva, lavarsi le mani dopo il lavoro Tramite IMPRESA SPECIALIZZATA
<i>PRONTO SOCCORSO</i>	
BRUCIATURE INALAZIONE INGESTIONE OCCHI PELLE	PORTARE ALL'APERTO E RICORRERE AL MEDICO SCIACQUARSI LA BOCCA CON ACQUA E RICORRERE AL MEDICO LAVARE ABBONDANTEMENTE CON ACQUA LAVARSI CON ACQUA E SAPONE, APPLICARE CREMA

PRODOTTO SOSTANZA E ASPETTO	OLIO DI PARAFFINA Liquido oleoso giallastro
<i>PERICOLI</i>	
ESPLOSIVO INFIAMMABILE TOSSICO CORROSIVO	VAPORI DEL SOLVENTE CON L'ARIA SI Irrita pelle ed occhi, i vapori creano stati confusionali NO
<i>MISURE DI SICUREZZA</i>	
STOCCAGGIO AMBIENTE DI LAVORO MISURE DI PROTEZIONE IGIENE SMALTIMENTO RIFIUTI	Tenere in contenitori sigillati in luogo asciutto, non fumare Buona ventilazione, non fumare, NESSUNA FIAMMA LIBERA Portare guanti ed occhiali Usare crema protettiva, lavarsi le mani dopo il lavoro Tramite IMPRESA SPECIALIZZATA
<i>PRONTO SOCCORSO</i>	
BRUCIATURE INALAZIONE INGESTIONE OCCHI PELLE	PORTARE ALL'APERTO E RICORRERE AL MEDICO SCIACQUARSI LA BOCCA CON ACQUA E RICORRERE AL MEDICO LAVARE ABBONDANTEMENTE CON ACQUA LAVARSI CON ACQUA E SAPONE, APPLICARE CREMA